



UNIVERSIDAD CATÓLICA DE SANTIAGO DE GUAYAQUIL
SISTEMA DE POSGRADO
ESCUELA DE GRADUADOS EN CIENCIAS DE LA SALUD
ESPECIALIZACIÓN EN CIRUGÍA PLÁSTICA,
RECONSTRUCTIVA Y ESTÉTICA

TEMA:

**“PERCEPCIÓN DE LA SIMETRIZACIÓN MAMARIA CONTRALATERAL
POSTMASTECTOMÍA UNILATERAL Y RESULTADOS ESTÉTICOS”**

AUTORA:

JOHANNA CRISTINA ALMEIDA BETTY

**TRABAJO DE INVESTIGACIÓN PREVIO A LA OBTENCIÓN DEL
ESPECIALISTA EN CIRUGÍA PLÁSTICA Y RECONSTRUCTIVA**

DIRECTOR:

MARIO LEONE PIGNATARO

GUAYAQUIL – ECUADOR}

2020



UNIVERSIDAD CATÓLICA DE SANTIAGO DE GUAYAQUIL
SISTEMA DE POSGRADO
ESCUELA DE GRADUADOS EN CIENCIAS DE LA SALUD

Certificamos que el presente trabajo fue realizado en su totalidad por *la Dra. Johanna Cristina Almeida Betty*, como requerimiento parcial para la obtención del Título de Especialista en *Cirugía Plástica y Reconstructiva*.

Guayaquil, a los 25 días del mes de Septiembre año 2020

DIRECTOR DEL TRABAJO DE INVESTIGACIÓN:

MARIO FRANCISCO LEONE PIGNATARO

DIRECTOR DEL PROGRAMA:

JORGE HUMBERTO PALACIOS MARTINEZ



UNIVERSIDAD CATÓLICA DE SANTIAGO DE GUAYAQUIL
SISTEMA DE POSGRADO
ESCUELA DE GRADUADOS EN CIENCIAS DE LA SALUD

DECLARACIÓN DE RESPONSABILIDAD:

YO, Johanna Cristina Almeida Betty

DECLARO QUE:

El Trabajo de investigación “*Percepción de la simetrización mamaria contralateral postmastectomía unilateral y resultados estéticos*” previo a la obtención del Título de Especialista, ha sido desarrollado en base a una investigación exhaustiva, respetando derechos intelectuales de terceros conforme las citas que constan en el texto del trabajo, y cuyas fuentes se incorporan en la bibliografía. Consecuentemente este trabajo es de mi total autoría.

En virtud de esta declaración, me responsabilizo del contenido, veracidad y alcance científico del Trabajo de Tesis mencionado.

Guayaquil, a los 25 días del mes de Septiembre del año 2020

EL AUTOR:

Johanna Cristina Almeida Betty



UNIVERSIDAD CATÓLICA DE SANTIAGO DE GUAYAQUIL
SISTEMA DE POSGRADO
ESCUELA DE GRADUADOS EN CIENCIAS DE LA SALUD

AUTORIZACIÓN:

YO, Johanna Cristina Almeida Betty

Autorizo a la Universidad Católica de Santiago de Guayaquil, la publicación en la biblioteca de la institución del trabajo de investigación de Especialización titulado: “*Percepción de la simetrización mamaria contralateral postmastectomía unilateral y resultados estéticos*”, cuyo contenido, ideas y criterios son de mi exclusiva responsabilidad y total autoría.

Guayaquil, a los 25 días del mes de septiembre año 2020

EL AUTOR:

Johanna Cristina Almeida Betty

Urkund Analysis Result

Analysed Document:	tesis Dra Almeida.docx (D77726555)
Submitted:	8/13/2020 2:56:00 AM
Submitted By:	dra.kristinalmeida@hotmail.com
Significance:	0 %

Sources included in the report:

Instances where selected sources appear:

0



**UNIVERSIDAD CATÓLICA
DE SANTIAGO DE GUAYAQUIL**

**(FACULTAD DE CIENCIAS MEDICAS ECUELA DE POSTGRADOS)
(POSTGRADO DE CIRUGIA PLASTICA RECONSTRUCTIVA Y ESTETICA)**

TRIBUNAL DE SUSTENTACIÓN

f. _____

DR. JORGE PALACIOS MARTINEZ

DECANO O DIRECTOR DE CARRERA

f. _____

DR. MARIO LEONE PIGNATARO

COORDINADOR DEL ÁREA O DOCENTE DE LA CARRERA

f. _____

OPONENTE

ÍNDICE GENERAL

ÍNDICE DE TABLAS	XI
ÍNDICE DE GRÁFICOS	XII
RESUMEN	XIII
ABSTRACT	XIV
INTRODUCCIÓN	1
1. EL PROBLEMA	3
1.1 Identificación.....	3
1.2 Justificación	4
1.3 Aplicabilidad	4
2. OBJETIVOS	5
2.1 Objetivo general.....	5
2.2 Objetivos específicos.....	5
3. MARCO TEÓRICO	6
SIMETRIZACIÓN MAMARIA CONTRALATERAL.....	6
JUSTIFICACIÓN DE LA CIRUGÍA DE SIMETRÍA CONTRALATERAL.....	6
INDICACIÓN DE LOS PROCEDIMIENTOS CONTRALATERALES	7
SIMETRIZACIÓN PRECOZ O TARDÍA.....	8
ELECCIÓN DE LA CIRUGÍA	8
CONSIDERACIONES TÉCNICAS	9
CONSIDERACIONES ONCOLÓGICAS.....	10
MAMOPLASTIA DE AUMENTO	11
Indicaciones	12
Contraindicaciones.....	12

Tipos de implantes de mama	13
Implante de relleno.....	13
Características modernas del implante.....	14
Implantes de silicona de generación moderna	14
Revestimiento del implante	14
Forma del implante.....	15
Complicaciones	16
MAMOPLASTIA DE REDUCCIÓN	17
Indicaciones	17
Contraindicaciones.....	17
Técnica quirúrgica	17
EXPANSORES E IMPLANTES DE TEJIDO.....	19
COLGAJO TORACODORSAL TIPO HOLMSTRÖM.....	20
COLGAJO MUSCULOCUTÁNEO DEL DORSAL ANCHO.....	20
Indicaciones	21
Técnica quirúrgica	21
Complicaciones	22
COLGAJO TRAM	23
Importancia clínica	24
Indicaciones	25
Contraindicaciones.....	25
Preparación	26
Técnica quirúrgica	27
Complicaciones	27
INJERTO DE GRASA AUTÓLOGO.....	28
Técnica de lipofiling.....	30
Identificación del sitio del donante.....	30

Preparación de la solución	30
Recolección de grasa	31
Procesamiento de grasas	31
Transferencia de grasa (inyección)	32
4. METODOLOGÍA	33
4.1 Nivel de investigación	33
4.2 Tipo de investigación	33
4.3 Diseño de investigación	33
4.4 Criterios y procedimientos de selección de la muestra o participantes del estudio	33
4.5 Criterios de inclusión	34
4.6 Criterios de exclusión	34
4.7 Procedimiento de recolección de la información	34
4.8 Técnicas de recolección de información	35
4.9 Técnicas de análisis estadístico	35
4.10 Operacionalización de las variables	36
5. RESULTADOS.....	38
6. DISCUSIÓN	45
CONCLUSIONES	48
RECOMENDACIONES.....	49
REFERENCIAS	50
ANEXOS.....	55
Anexo 1. Representación gráfica de los resultados.....	55
Anexo 2. Consentimiento informado.....	63
Anexo 3. Escala de Strasser	65
Anexo 4. Anatomía vascular de la glándula mamaria.....	67
Anexo 5. Clasificación de ptosis Regnault.....	67

Anexo 6. Tipos de incisiones de mastopexia.....	68
Anexo 7. Técnica de pedículo superior-lateral.....	68
Anexo 8. Técnica de pedículo superior-medial.....	69
Anexo 9. Técnica de pedículo inferior para la reconstrucción de la cuadrantectomía central	69
Anexo 10. Técnica de pedículo inferior para la reconstrucción de la cuadrantectomía superior	70
Anexo 11. Anatomía relevante del colgajo musculocutáneo del dorsal ancho para la reconstrucción mamaria: (A) vistas anteriores, (B) posteriores y (C) laterales.....	70
Anexo 12. Diseño de colgajo musculocutáneo del dorsal ancho.....	71
Anexo 13. Técnica del colgajo musculocutáneo del dorsal ancho.....	71
Anexo 14. Resultado postoperatorio de un colgajo musculocutáneo del dorsal ancho derecho “sin cicatrices” y colocación del expansor de tejido bilateral.....	72

ÍNDICE DE TABLAS

Tabla 1. Características basales de la población de pacientes sometidas a simetrización mamaria postmastectomía unilateral.	38
Tabla 2. Características basales de la población de pacientes sometidas a simetrización mamaria postmastectomía unilateral.	39
Tabla 3. Características basales de la población de pacientes sometidas a simetrización mamaria postmastectomía unilateral.	40
Tabla 4. Grado de satisfacción de las pacientes de la simetrización mamaria postmastectomía unilateral.	41
Tabla 5. Distribución según el grado de satisfacción postoperatorio a los 6 meses.	42
Tabla 6. Promedio pre y postoperatorio de la escala de Strasser.	43
Tabla 7. Complicaciones postoperatorias generales de la simetrización mamaria contralateral en la población de estudio.	44

ÍNDICE DE GRÁFICOS

Gráfico 1. Grupos de edades	55
Gráfico 2. Lugar de procedencia	55
Gráfico 3. Lugar de residencia	56
Gráfico 4. Grado de escolaridad.....	56
Gráfico 5. Comorbilidades.....	57
Gráfico 6. Tipo de comorbilidades	57
Gráfico 7. Lateralidad e indicación de mastectomía.....	58
Gráfico 8. Tipo histológico.....	59
Gráfico 9. Tipo de reconstrucción	59
Gráfico 10. Tipo de simetrización.....	60
Gráfico 11. Grado de satisfacción preoperatoria y posoperatoria	60
Gráfico 12. Complicaciones	61
Gráfico 13. Tipo de complicaciones	62

RESUMEN

Antecedentes: La reconstrucción mamaria después de la mastectomía a veces requiere el manejo del seno contralateral para lograr resultados estéticos simétricos de larga duración. Existe poca literatura sobre el impacto de esta técnica en los resultados informados por los pacientes, como la satisfacción y la calidad de vida relacionada con la salud. **Objetivo:** Medir la percepción de los resultados estéticos de la simetrización mamaria post-mastectomía unilateral. **Materiales y Métodos:** Estudio observacional, analítico, retrospectivo y transversal con enfoque cuantitativo. La muestra son 50 pacientes del Instituto Oncológico Nacional “Dr. Juan Tanca Marengo” en el periodo de enero del 2017 a diciembre del 2019. **Resultados:** La edad media fue de 45,2 años. La principal comorbilidad encontrada fue la hipertensión arterial (6%). Se realizó reconstrucción mamaria de tipo profiláctica (100%). Los tipos histológicos de cáncer de mama más comunes fueron el carcinoma ductal infiltrante (78%) y el carcinoma lobulillar infiltrante (8%). La técnica quirúrgica más empleada de reconstrucción fue el uso de colgajo dorsal, expansor y prótesis (52%). La mastopexia (52%) fue la técnica de simetrización mamaria contralateral más empleada. A los 6 meses postoperatorio el 44% y 50% considera el resultado cosmético como excelente y bueno respectivamente. La mamoplastia reductiva (55,60%) y la mastopexia (42,30%) fueron los procedimientos de simetrización mamaria con mejores resultados estéticos postoperatorios. Las principales complicaciones postoperatorias fueron la contractura (16%), dehiscencia de suturas (10%) y el granuloma del sitio quirúrgico (8%). **Conclusiones:** mamoplastia reductiva y la mastopexia fueron los procedimientos de simetrización mamaria con mejores resultados estéticos postoperatorios. La simetrización mamaria proporciona un impacto positivo sobre el grado de satisfacción postoperatorio.

Palabras clave: simetrización, reconstrucción mamaria, resultado estético, satisfacción.

ABSTRACT

Background: Breast reconstruction after mastectomy sometimes requires management of the contralateral sinus to achieve long-lasting symmetrical aesthetic results. There is little literature on the impact of this technique on patient-reported outcomes, such as satisfaction and health-related quality of life. **Objective:** To measure the perception of the aesthetic results of unilateral post-mastectomy breast symmetrization. **Materials and Methods:** Observational, analytical, retrospective and cross-sectional study with a quantitative approach. The sample is 50 patients from the National Cancer Institute "Dr. Juan Tanca Marengo" in the period from January 2017 to December 2019. **Results:** The average age was 45.2 years. The main comorbidity found was high blood pressure (6%). Prophylactic breast reconstruction was performed (100%). The most common histological types of breast cancer were infiltrating ductal carcinoma (78%) and infiltrating lobular carcinoma (8%). The most widely used surgical reconstruction technique was the use of a dorsal flap, expander, and prosthesis (52%). Mastopexy (52%) was the most widely used contralateral breast symmetry technique. At 6 months postoperatively, 44% and 50% consider the cosmetic result as excellent and good respectively. Reductive mammoplasty (55.60%) and mastopexy (42.30%) were the breast symmetrization procedures with better postoperative aesthetic results. The main postoperative complications were contracture (16%), suture dehiscence (10%), and granuloma of the surgical site (8%). **Conclusions:** reductive mammoplasty and mastopexy were the breast symmetrization procedures with better postoperative aesthetic results. Breast symmetry provides a positive impact on the degree of postoperative satisfaction.

Key words: symmetrization, breast reconstruction, aesthetic result, satisfaction.

INTRODUCCIÓN

El cáncer de mama es el cáncer más común, y la segunda causa de muerte por cáncer, en las mujeres en el mundo (1). El tratamiento ha mejorado progresivamente con nuevos avances en la terapia endocrina, detección temprana y las técnicas quirúrgicas de conservación de mamas. Sin embargo, para los pacientes sometidos a mastectomía, la preocupación adicional de una cirugía de deformación después de un diagnóstico de cáncer juega un factor importante en el tratamiento del paciente y la recuperación psicosocial general. El objetivo del cirujano plástico, junto con el paciente, es desarrollar un plan para restaurar la imagen corporal del paciente una vez que el tratamiento oncológico ha tenido éxito (2).

Después de la mastectomía por cáncer, la reconstrucción mamaria ofrece el nivel más alto de satisfacción del paciente. Para mejorar los resultados estéticos después de la mastectomía, a las mujeres que se someten a reconstrucción mamaria unilateral, se les puede ofrecer un procedimiento de equilibrio contralateral que incluye reducción mamaria, mastopexia o aumento para obtener montículos mamarios simétricos. Esto puede realizarse en el momento de la reconstrucción (simetrización inmediata/simultánea) o en una etapa posterior (simetrización retrasada) y la creciente demanda de procedimientos de simetrización tiene un gran impacto en el tiempo de espera de los pacientes para el tratamiento y la carga de trabajo de los cirujanos plásticos (2).

El procedimiento de simetrización mamaria permite una buena revisión del tejido glandular del seno contralateral, especialmente cuando no hay evidencia de tumor, además que proporciona buenos resultados estéticos en el 80% de los casos (3,4). Las diferentes técnicas deben elegirse de acuerdo con el área a explorarse, seleccionando la técnica que brinde la mejor exposición y un modelado más fácil de la mama sana (5). Hoy en día, los procedimientos de simetrización son una parte esencial de las reconstrucciones posteriores a la mastectomía, ya que pueden permitir que el cirujano alcance el objetivo final de la simetría mamaria.

La cirugía reconstructiva post-mastectomía representa un desafío para los cirujanos plásticos y la búsqueda de una buena mama cosmética ha llevado al desarrollo de muchas técnicas. El Instituto Oncológico Nacional “Dr. Juan Tanca Marengo” es un centro especializado donde se realizan a diario procedimientos reconstructivos y estéticos de alta complejidad y exigencia técnica con el objetivo de restaurar la simetría con el seno contralateral.

Este estudio proporciona un marco teórico con una visión general sobre las técnicas de simetrización mamaria contralateral para cirujanos plásticos que realizan reconstrucción mamaria por cáncer. Esta revisión se basa en una búsqueda de literatura en inglés de las bases de datos PubMed, Embase, Cochrane Library y Scopus con referencias secundarias obtenidas de artículos clave y libros de referencia. Incluye documentos pertinentes publicados entre 2015 a 2020 y cualquier documento histórico antes de este período.}

1. EL PROBLEMA

1.1 Identificación

El cáncer de mama es la neoplasia maligna más común en mujeres en todo el mundo y un problema de salud pública mundial. Aunque los avances en la detección y el tratamiento tempranos han aumentado la supervivencia, sigue siendo una causa importante de mortalidad en las mujeres (1). Las tasas de incidencia han aumentado leve pero constantemente (0.4% por año); 2,088,849 nuevos casos de cáncer de seno ocurrieron en los Estados Unidos en el 2018 y se estima que 41,760 mujeres morirán de la enfermedad en 2019 (6). En Ecuador, se reportaron 28,058 nuevos casos de cáncer de seno en 2018 mama según estadísticas de Globocan (7).

El tratamiento quirúrgico plástico del seno opuesto es un aspecto importante de la reconstrucción mamaria posterior a la mastectomía. Sin embargo, no está bien abordado en la literatura. Solo en la última década se ha convertido en una parte integral de la atención de pacientes con cáncer de mama. Por tal motivo es imprescindible evaluar la simetría mamaria a corto y largo plazo en casos de reconstrucción unilateral postmastectomía con las diversas técnicas de simetrización y determinar cuál de los diferentes pedículos glandulares puede preservar mejor la estabilidad con el tiempo.

El problema que se plantea en esta investigación es que existe poca literatura sobre el impacto de la simetrización mamaria contralateral post-mastectomía en pacientes del Instituto Oncológico Nacional “Dr. Juan Tanca Marengo”. La ausencia de resultados informados por el paciente limita la capacidad de los cirujanos plásticos para tomar decisiones basadas en información estadística de las técnicas quirúrgicas utilizadas en el hospital, imposibilita la comparación con otros estudios, además que no permite conocer la prevalencia de complicaciones postoperatorias. Además, que indirectamente limita la capacidad para aconsejar a los pacientes de manera efectiva sobre la calidad de vida postoperatoria relacionada con la salud y para alinear adecuadamente sus expectativas después de la cirugía.

1.2 Justificación

Este estudio se justifica ya que permitió conocer la percepción de los resultados estéticos de la simetrización mamaria post-mastectomía unilateral en pacientes del Instituto Oncológico Nacional “Dr. Juan Tanca Marengo” para de esta forma evaluar los resultados postoperatorios, permitiendo incorporar las técnicas quirúrgicas adecuadas para la reconstrucción mamaria, resolviendo al mismo tiempo el dilema de la elección del tratamiento correcto de esta patología y permitiendo a la población más afectada reincorporarse fácilmente a su entorno. Además, los resultados de la investigación proporcionaron recomendaciones que permitirán brindar una atención oportuna y de calidad, optimizando el uso de los recursos institucionales según el tipo de procedimiento quirúrgico realizado en pacientes mastectomizadas.

1.3 Aplicabilidad

Se presentó este estudio para determinar la percepción de la simetrización mamaria contralateral post-mastectomía unilateral y conocer los resultados estéticos de las técnicas quirúrgicas utilizadas. La determinación de la técnica quirúrgica más adecuada para la simetrización mamaria que logre resultados estéticos simétricos de larga duración, favorecerá la pronta reintegración a su entorno a las pacientes, así como una adecuada satisfacción por el resultado estético, mejorando la calidad de vida. Los resultados del estudio permitirán protocolizar la atención de pacientes desde su ingreso hasta su alta definitiva, de esta manera optimizar recursos y mejorar la calidad de atención de las pacientes sometidas a mastectomía unilateral.

2. OBJETIVOS

2.1 Objetivo general

Medir la percepción de los resultados estéticos de la simetrización mamaria post-mastectomía unilateral en pacientes del Instituto Oncológico Nacional “Dr. Juan Tanca Marengo” en el periodo de enero del 2017 a diciembre del 2019.

2.2 Objetivos específicos

1. Describir las características basales de tipo epidemiológico, histológico y terapéutica de las pacientes sometidas a mastectomía y mamoplastia para simetría contralateral.
2. Establecer el grado de satisfacción de las pacientes con simetrización mamaria post-mastectomía unilateral.
3. Conocer las complicaciones postoperatorias de la simetrización mamaria contralateral en la población de estudio.

3. MARCO TEÓRICO

SIMETRIZACIÓN MAMARIA CONTRALATERAL

La cirugía oncoplástica de mama ha abierto un nuevo capítulo en la conservación de la mama para el tratamiento del cáncer de mama y, como lo indica su nombre, combina los principios de las técnicas de cirugía plástica y oncológica (3). Las características integrales prometen un resultado estético mucho mejor en comparación con los enfoques convencionales, a través de los cuales la porción de "cirugía oncológica" extirpa el tumor con márgenes adecuados, la porción de "cirugía plástica" repara los defectos de escisión y, en caso de que estas características conduzcan a la asimetría de los senos, como tercera característica, se realizan "procedimientos contralaterales para la simetrización", de modo que finalmente ambos senos se parecen idénticamente (4,5). En consecuencia, no solo salva la vida de las pacientes, sino que también les devuelve su belleza y calidad de vida.

Con respecto a los procedimientos contralaterales para la simetrización, hay cuestiones notables que a menudo se debaten que si se consideran bien pueden mejorar significativamente los resultados estéticos finales y la satisfacción de los pacientes. Estos problemas incluyen las indicaciones para los procedimientos contralaterales, el momento adecuado para los procedimientos, las posibles opciones de los pacientes y para lograr resultados estéticos óptimos, la formulación de la técnica adecuada.

JUSTIFICACIÓN DE LA CIRUGÍA DE SIMETRÍA CONTRALATERAL

El objetivo final de la reconstrucción mamaria posterior a la mastectomía es lograr la simetría con el seno opuesto. Si bien este objetivo se puede lograr sin una cirugía de equilibrio contralateral, a veces, es deseable alterar el seno normal opuesto para optimizar la simetría (3). La decisión de operar la mama contralateral por simetría es compleja y multifactorial. Los factores que influyen en la simetrización contralateral del seno no afectado se pueden dividir en cuatro grandes categorías; la optimización de la simetría, satisfacción del paciente, consideraciones técnicas y, por último, las implicaciones financieras y políticas (4,5,7).

INDICACIÓN DE LOS PROCEDIMIENTOS CONTRALATERALES

En cirugía oncoplástica de mama, según las proporciones de los volúmenes mamarios a extirpar, las técnicas se clasifican en 2 niveles (8). El nivel I se aplica a menos del 20% de las escisiones en las que se incide la piel sobre el tumor (pero no se reseca), y mediante una resección en forma de pala, se extrae el tumor con su margen adecuado. Los defectos de la escisión aquí se reparan usando una simple aproximación de tejido. El nivel I es aplicable a cualquier ubicación de tumor dentro de la mama, y con esta pequeña proporción a extirparse, las deformidades y asimetrías de forma son poco probables, mientras que el nivel II es para escisión de 20 a 50% y comprende una variedad de técnicas para diferentes tamaños de tumor y ubicaciones (4,5,9).

Las técnicas utilizadas en cirugía plástica del nivel II están determinadas principalmente por la extensión de los defectos producidos a través de resecciones oncológicas, por lo que los defectos más pequeños se rellenan mediante técnicas de desplazamiento de tejido (remodelación glandular), defectos más grandes mediante técnicas de reemplazo de tejido (colgajos) y cuándo los defectos no pueden repararse mediante técnicas de reemplazo de desplazamiento, la "reducción mamaria" se realiza haciendo un seno más pequeño y redondeado (8,9). Debido a las reducciones de tamaño de la mama enferma debido a las escisiones de volumen, los procedimientos de simetrización contralateral son principalmente de reducción.

De acuerdo con los hechos técnicos mencionados anteriormente, los 2 grupos están indicados para reducciones contralaterales por simetrización. Uno incluye a los pacientes sometidos a cirugía oncoplástica de nivel II en los que los defectos no pueden repararse utilizando técnicas de desplazamiento o reemplazo de tejido; en ellas, la mama enferma (y la contralateral para la simetrización) necesariamente debe reducirse (reducción curativa de la mama).

El otro grupo incluye a las personas con senos muy grandes que tienen tumores pequeños y proporcionados, donde una técnica de desplazamiento o reemplazo (nivel I o nivel II) simplemente puede reparar los defectos de escisión, pero el tamaño muy grande de los senos son una preocupación estética grave (8,9). En este grupo, la

reducción está indicada estéticamente (mamoplastia de reducción) y definitivamente es una opción del paciente.

SIMETRIZACIÓN PRECOZ O TARDÍA

Todavía es controvertido si las reducciones se deben realizar de inmediato o con retraso, ya que ambas tienen sus beneficios y también desafíos. La simetrización inmediata tiene la ventaja de combinar 2 procedimientos en 1 operación, dejando que los pacientes salgan de la sala de operaciones sin que queden más procedimientos, mientras que, la simetrización retrasada es tanto oncológica como estéticamente más beneficiosa para los pacientes porque primero, la mama enferma luego tiene someterse a radioterapia y radiación puede reducir el tejido y reducir el tamaño del seno (4). Si el procedimiento de simetrización se realiza antes de la radioterapia adyuvante, las asimetrías son posibles resultados nuevamente después de estos tratamientos.

En segundo lugar, las reoperaciones por cualquier motivo o recurrencia pueden requerir, respectivamente, otros procedimientos y mastectomías que pueden alterar la forma del seno enfermo (3). Lógicamente, es mejor esperar hasta que emerja el aspecto final del seno enfermo, y luego, el seno contralateral sea simétrico.

Tercero, la manipulación quirúrgica del seno sano duplica los riesgos de complicaciones y problemas de heridas; Como estos pueden posponer el comienzo de las terapias adyuvantes en pacientes con cáncer, estos riesgos deben evitarse.

En cuarto lugar, la prolongación del tiempo de operación debido a reducciones bilaterales concomitantes puede poner a los cirujanos en riesgo de fallas técnicas o pacientes con riesgos de anestesia prolongados (4,5).

ELECCIÓN DE LA CIRUGÍA

Con estos antecedentes, la intención de los procedimientos de simetrización contralateral es puramente estética, por lo que se pueden realizar de inmediato o con retraso. El momento de la simetrización contralateral debe ser aprobado principalmente por la paciente y por equipos multidisciplinarios que tengan en cuenta las condiciones individuales de los pacientes, como edad, estados comórbidos, riesgos quirúrgicos oncológicos, patologías contralaterales o hallazgos incidentales (4,5). Si no hay

circunstancias específicas que obliguen oncológicamente la inmediatez o la demora del procedimiento contralateral,

CONSIDERACIONES TÉCNICAS

Conceptualmente para que coincida con el seno reconstruido, el seno opuesto puede reducirse (mamoplastia de reducción), agrandarse (mamoplastia de aumento), levantarse (mastopexia) o levantarse y agrandarse (aumento/mastopexia). Alternativamente, el seno contralateral no afectado puede extirparse y reconstruirse de novo (mastectomía profiláctica con reconstrucción) (4,5).

El cambio de la demora a la sincronización inmediata de la reconstrucción y el uso de reconstrucciones autólogas reducen la necesidad de procedimientos de simetría contralateral. Esto es especialmente cierto cuando una mastectomía conservadora de la piel se combina con las reconstrucciones autólogas inmediatas (6). En contraste, las reconstrucciones basadas en implantes son menos naturales y a menudo requieren cirugía de equilibrio en el seno opuesto.

Las razones para esto incluyen el polo superior redondeado de la mama reconstruida por implante, que a menudo necesita un aumento de la mama opuesta para la simetría. Además, los senos reconstruidos con implantes no cambian de tamaño ni de forma a medida que el peso de los pacientes fluctúa o que el paciente envejece. Otros factores incluyen la contractura capsular periimplantaria que puede distorsionar la forma del seno y, por lo tanto, contribuir aún más a la asimetría (9). Por lo tanto, a largo plazo, es más probable que se requiera un procedimiento de simetría con las reconstrucciones de implantes.

También se deben considerar aquí los pacientes de mastectomía profiláctica/reductora de riesgo. La tasa de mastectomías profilácticas contralaterales está aumentando, especialmente en pacientes de alto riesgo, como aquellos con antecedentes familiares fuertes o mutaciones conocidas del gen BRCA1 o BRCA2 (7). Estos pacientes tienden a ser jóvenes y, a menudo, están muy preocupados por su riesgo de cáncer, pero a través de una mastectomía profiláctica vemos un aumento en su supervivencia a 5 años (8).

Para lograr una simetría casi perfecta, ambos senos deben reconstruirse con la misma técnica.

Según la voluntad de los pacientes, pueden clasificarse en 3 grupos y las técnicas apropiadas pueden formularse de la siguiente manera (9):

1. Pacientes que no desean ningún procedimiento contralateral: sin procedimientos realizados en el seno contralateral, técnicamente se hacen intentos para mantener el seno enfermo lo más simétrico posible al sano principalmente mediante técnicas de desplazamiento/reemplazo de tejido. Si las técnicas de desplazamiento/reemplazo no fueran aplicables, los pacientes deben aceptar los tamaños y formas discrepantes de los senos (aunque la simetrización posterior sigue siendo una posibilidad) (9).

2. Pacientes que prefieren una operación todo en uno (simetrización inmediata voluntaria): se realizan reducciones bilaterales concomitantes. También tienen que aceptar una posible asimetría posquirúrgica debido a la reducción del tamaño del seno inducida por la radioterapia. Los cirujanos también pueden dejar el seno enfermo un poco más grande para precompensar el efecto de la radiación (9).

3. Pacientes que desean resultados estéticos óptimos (simetrización retrasada voluntaria): aquí, se hacen intentos para que el seno enfermo obtenga su estética óptima de manera única e independiente del seno contralateral; más tarde, después de completar los tratamientos adyuvantes, el nuevo aspecto de la mama enferma se usará como patrón para la simetrización contralateral (9).

CONSIDERACIONES ONCOLÓGICAS.

La cirugía de seno contralateral brinda la oportunidad de examinar el seno contralateral no afectado bajo anestesia, lo que ayuda al diagnóstico de carcinomas ocultos. Esto es importante porque la mama contralateral, en pacientes con cáncer de mama unilateral, tiene un mayor riesgo de desarrollar cáncer de mama. El riesgo varía según el tipo de cáncer y los antecedentes familiares (7,8). Por ejemplo, el riesgo de un carcinoma ductal invasivo (CDI) en el seno contralateral es dos veces mayor que el de las mujeres normales (0.7% por año) y para el carcinoma lobular in situ (CLIS) o con un fuerte historial familiar de cáncer premenopáusico, incluso es mayor (9). Por lo tanto, la

principal preocupación oncológica después del procedimiento de equilibrio contralateral es el monitoreo de cáncer de mama contralateral.

Los procedimientos quirúrgicos reconstructivos y equilibrantes inducen inevitablemente cambios físicos en el seno que conducen a alteraciones arquitectónicas que pueden afectar la futura vigilancia oncológica del seno opuesto. Los problemas de vigilancia varían según el procedimiento realizado (10). Los cambios alentadores mamográficos/radiológicos después de la mamoplastia de reducción son predecibles y, por lo general, pueden diferenciarse radiográficamente de los asociados con el cáncer (11). Además, una mamoplastia de reducción de equilibrio brinda la oportunidad de detectar el tejido extirpado para detectar cánceres ocultos. Se ha informado que la incidencia de carcinoma oculto en el tejido mamario extirpado es de < 1% a 3-5% en diferentes series.

MAMOPLASTIA DE AUMENTO

El aumento de senos es un procedimiento quirúrgico en el que se mejora el tamaño de las mamas. El aumento puede ser desde la colocación de un implante hasta la transferencia de grasa y es el procedimiento de cirugía estética más popular realizado en todo el mundo (11). Este procedimiento ha evolucionado enormemente desde el inicio de los primeros implantes a principios de la década de 1960 y ha experimentado un refinamiento continuo en las técnicas de manejo de pacientes y la tecnología de implantes (12). Los primeros intentos de aumento del seno datan de fines del siglo XIX. Vincenz Czerny, en 1895, usó un lipoma de la espalda de una mujer para aumentar su seno. Desde principios de 1900 hasta la década de 1950, se desarrollaron sustancias inyectables que van desde caucho, silastic, parafina, silicona líquida hasta casi cualquier material imaginable, con resultados desastrosos (13).

En 1961, Cronin y Gerow desarrollaron la primera prótesis de silicona con Dow Corning Corporation que consistía en una forma de lágrima con un sobre de goma de silicona lleno de silicona líquida viscosa y un parche Dacron en la parte posterior para evitar la rotación. Estos fueron conocidos como los implantes de primera generación. El

desarrollo posterior en los últimos 40 a 50 años ha llevado al desarrollo de implantes de quinta generación, que se utilizan hoy en día (12,13).

Hay varios tipos de mamoplastia de aumento: inyección de grasa, inyección de ácido hialurónico, y procedimientos con implantes. La inyección de grasa es una técnica de aumento de senos. Sin embargo, a menudo es difícil crear un gran cambio de volumen a través de la inyección de grasa y los pacientes pueden requerir varias sesiones antes de que estén satisfechos con el resultado (12,13). Además, puede causar la formación de quistes, que puede obstruir la detección de cáncer de mama.

La inyección de ácido hialurónico es otro procedimiento para la mamoplastia de aumento. Sin embargo, este es un material absorbible, y es necesario repetir la inyección para mantener el volumen de la mama. Además, cualquier tipo de inyección de relleno de mama está prohibida en países como Francia debido al posible obstáculo que supone la identificación del cáncer de mama (2,14). Aunque el aumento de senos usando implantes sigue siendo la técnica más confiable, todavía hay problemas o problemas controvertidos que superar.

Indicaciones

Los pacientes se implantan para la reconstrucción después de la mastectomía, así como trastornos del desarrollo, o por razones electivas para mejorar la autoimagen. La hipomastia puede deberse a un desarrollo normal o a una involución, especialmente después del embarazo (14,15). Los pacientes de todos los tipos de personalidad pueden buscar este procedimiento para ayudar con su autoimagen o estima.

Contraindicaciones

La mayoría de los pacientes no tienen contraindicaciones para el aumento de senos. Pero estos incluyen infección activa de la mama, cáncer activo, embarazo, antecedentes de enfermedad autoinmune, tratamiento de radiación actual, condiciones médicas inestables, o sensibilidad conocida a la silicona. La inestabilidad psicológica del paciente o los pacientes con expectativas poco realistas tampoco deben tener esta cirugía (14,15).

Tipos de implantes de mama

Implante de relleno

Los dos tipos principales de implantes mamarios que se usan actualmente son silicona o solución salina, ambos con cubiertas externas de elastómero de silicona. La solución salina se ha utilizado predominantemente en los Estados Unidos debido a la controversia sobre la silicona a principios de la década de 1990 y la moratoria sobre el uso de implantes de silicona entre 1992 y 2006. En Europa y el resto del mundo, la gran mayoría de los implantes utilizados han sido de silicona, ya que generalmente se consideran superiores en términos de sensación y durabilidad (16).

Los cambios en el relleno de gel de los implantes modernos han llevado al desarrollo de geles estables en forma que son altamente cohesivos a través del aumento de la reticulación de silicona. La moratoria de implantes de gel de silicona en los Estados Unidos en 1992 En 1992, ocasionó el retiro de los implantes de silicona del uso que no sea para fines de reconstrucción o revisión en un entorno de prueba (16). La controversia sobre la silicona surgió cuando una serie de casos reportaron complicaciones después del aumento de senos con implantes de silicona.

Las complicaciones reportadas fueron en gran medida supuestas enfermedades autoinmunes sistémicas; sin embargo, extensos estudios de población en todo el mundo no han podido demostrar ningún vínculo entre los implantes de silicona y cualquier proceso de enfermedad autoinmune u otra. Los implantes de silicona estuvieron disponibles posteriormente para reconstrucción y revisión/reemplazo a medida que se desarrollaron múltiples ensayos clínicos de la Administración de Drogas y Alimentos de EE. UU. Después de las audiencias y muchos otros obstáculos, los implantes fueron aprobados nuevamente para uso general en 2006 (16).

La solución salina se ha visto durante mucho tiempo como la segunda opción para la silicona debido a problemas con la deflación y el llenado insuficiente y excesivo, lo que da lugar a sensación y textura antinaturales. Otros tipos de implantes surgieron como alternativas a la silicona como resultado del susto de silicona (15). Estos incluyen implantes trilucentes (aceite de soja), comercializados como únicos debido a su composición "natural" y translucidez radiográfica. Estos fueron retirados debido a los

elevados niveles cancerígenos en el producto de descomposición de la soja. Los implantes de hidrogel también llegaron y se fueron rápidamente debido a la incapacidad de demostrar datos de seguridad (16).

Características modernas del implante

Implantes de silicona de generación moderna

Los principales avances en la tecnología de implantes han consistido en cambios tanto en la carcasa como en el gel de silicona. Las características de la mayoría de los revestimientos modernos residen en su tecnología de capa de barrera y en las opciones de texturizado de la superficie. La capa de barrera ha reducido significativamente la alta incidencia de sangrado que se observa en los implantes de silicona de generaciones anteriores. La textura de la superficie ha minimizado la rotación del implante en implantes anatómicos (15,16).

El gel se ha vuelto progresivamente más cohesivo a través de una reticulación más extensa del polímero de silicona. Los geles cohesivos se denominan forma estable (es decir, capaces de mantener su forma sin colapsar bajo su peso normal o deformarse por la envoltura de tejido blando circundante) (16). Existe alguna evidencia de que la estabilidad de la forma tiene algunas ventajas a largo plazo para minimizar las complicaciones relacionadas con el implante.

Revestimiento del implante

Esencialmente, hay dos tipos de revestimiento del implante: liso y texturizado. Los dispositivos con textura se desarrollaron originalmente para imitar la superficie de implantes de poliuretano que tenían una superficie porosa rugosa y se sabía que tenían tasas de contractura capsular muy bajas de aproximadamente 1 a 2 por ciento; sin embargo, los estudios de nivel I no han respaldado las tasas de contractura capsular más bajas en los implantes con textura (8,16).

De hecho, hay tantos estudios de nivel I que no muestran diferencias como los que muestran un beneficio, lo que probablemente indica que la textura de la superficie no tiene un papel en la contractura capsular, especialmente en el plano de bolsillo subpectoral. Los estudios son menos concluyentes para el plano de bolsillo

subglandular, con un posible beneficio de la textura en esta posición (9). Al cerrar el círculo, el beneficio de contractura visto con los implantes de poliuretano fue probablemente un efecto bioquímico no atribuible a la textura de la superficie (10). Las cubiertas de implantes de la generación actual son mucho más duraderas, y la introducción de capas de barrera ha reducido significativamente la incidencia de sangrado, un problema tan a menudo asociado con las prótesis de primera generación.

Forma del implante

Los implantes son redondos o anatómicos. Hay una gran variedad dentro de estas formas. La mayoría de los implantes redondos vienen en diferentes proyecciones para un volumen dado, lo que permite una mejor personalización. Los implantes anatómicos vienen con una mayor variabilidad de dimensión debido a su forma asimétrica natural. Por lo tanto, el ancho, la altura y la proyección se pueden variar para seleccionar de manera óptima un implante de "mejor ajuste" (15,16).

Las indicaciones para implantes redondos incluyen lo siguiente (17):

Aspecto más completo.

- Volúmenes muy pequeños (la forma tiene menos impacto en volúmenes pequeños).
- Buena anatomía básica y calidad de la piel.
- Cirugía secundaria para evitar la rotación.
- Individuos atléticos debido a la preocupación por la rotación.
- Ciertas formas de pared de pecho/pecho más adecuadas.
- Deseo de una apariencia de "Baywatch" sobrellenada: se logra mejor con un implante redondo de 50 a 100 cc por encima del volumen de llenado óptimo.

Las indicaciones para los implantes anatómicos incluyen lo siguiente (17):

- Pacientes que desean una apariencia natural e implante que "se ajuste" a sus senos.
- Pecho de polo inferior contraído (implantes anatómicos de forma estable).
- Hipoplasia torácica.
- Reconstrucción mamaria.

- Ptosis o pseudoptosis leve, aunque el riesgo de rotación aumenta al aumentar la laxitud de la envoltura.

Complicaciones

El riesgo de complicaciones es bajo; sin embargo, hay problemas potenciales conocidos, y ningún implante se considera un dispositivo de por vida. Los implantes pueden romperse en cualquier momento o durar toda la vida después de la colocación (15). Sin embargo, muchos cirujanos estimarán una vida útil de 15 a 20 años para los implantes. Actualmente no existe una recomendación uniforme establecida para reemplazar los implantes en un intervalo de tiempo establecido. Algunos cirujanos recomendarán el reemplazo de rutina a los 10 a 15 años después de la colocación inicial y otros recomendarán esperar hasta que los implantes se rompan o se desinflen antes de reemplazarse. Las complicaciones postoperatorias tempranas incluyen (18):

- Infección.
- Cicatriz marcada.
- Asimetría.
- Hematoma.
- Seroma.
- Mastalgia.
- Mal resultado cosmético.
- Cambios en la sensación de pezón/mama.

Las complicaciones posteriores incluyen (18):

- Malposición o desplazamiento del implante.
- Deflación o fuga de implantes.
- Contractura capsular que se está tensando la cápsula de tejido alrededor del implante.

Los cirujanos no conocen la causa específica de la contractura, pero muchos sospechan de una infección subclínica o de bajo grado que puede conducir a inflamación y una biopelícula capsular que puede iniciar la contractura. La contractura capsular se clasifica en una escala de 1 a 4, y si es grave, puede requerir corrección quirúrgica o incluso extracción de implantes (18).

MAMOPLASTIA DE REDUCCIÓN

La cirugía de reducción mamaria, también conocida como mamoplastia de reducción, es un procedimiento para reducir el volumen general de las mamas, mantener la viabilidad de la areola del pezón y lograr una forma estéticamente agradable (4). La evaluación preoperatoria exhaustiva es esencial, incluyendo el examen físico del tamaño, forma, elasticidad, holgura, estrías, erupciones cutáneas, ranurado de la correa del sujetador, cualquier asimetría, las masas y la consistencia. Se evalúa la posición del complejo pezón-areola en relación con el pliegue inframamario (19). Las mediciones se realizan desde la muesca esternal hasta el pezón y el pezón hasta el pliegue inframamario para evaluar el grado de corrección vertical.

Indicaciones

La indicación más común para la reducción de las mamas es el alivio del dolor físico y las molestias asociadas con los senos pesados y pendulares. La neuropatía de las extremidades superiores y los cambios posturales, junto con el intertrigo, la maceración, la irritación, las erupciones cutáneas y otras manifestaciones dermatológicas son comunes. También se puede indicar la reducción mamaria para corregir la asimetría causada por hiperplasia unilateral o para lograr la simetría después de la reconstrucción unilateral de las mamas (19).

Contraindicaciones

El paciente debe cumplir con los criterios habituales para someterse a un procedimiento quirúrgico electivo. No hay un límite de edad específico, siempre que el paciente esté en salud razonable. Las afecciones médicas, como la diabetes y la hipertensión, deben controlarse (4,19). Se debe alentar a los fumadores a dejar de fumar un par de semanas antes de la cirugía y deben ser informados del aumento de los riesgos de necrosis de colgajo, pérdida compleja de areolar del pezón, y problemas con la cicatrización de la herida. Se debe obtener una mamografía en personas mayores de 40 años o con antecedentes familiares de cáncer de mama (20).

Técnica quirúrgica

La técnica de reducción específica seleccionada debe depender de las características físicas del paciente, actitud hacia las cicatrices, junto con el juicio y la experiencia del cirujano. El pedículo superior, inferior y la amputación parcial de mamas con injerto libre

de pezón-areola son tres técnicas comunes que cumplen eficazmente estos objetivos (4).

La técnica de pedículo inferior es actualmente el enfoque más utilizado en la mamoplastia de reducción. Esta técnica se puede utilizar con prácticamente cualquier tamaño y forma de la mama con un alto grado de satisfacción del paciente y el cirujano. El complejo de areola del pezón se puede transponer a una distancia considerable sin pérdida de la sensación de areola del pezón o pérdida de capacidad para lactación. La técnica también es útil con la corrección de las asimetrías mamarias y la ptosis (4,19).

Se ha descrito una variedad de técnicas de pedículo superior. Una variante específica es la mamoplastia vertical, que elimina la necesidad de una cicatriz inframamaria horizontal (19). Esto se basa en los principios del debilitamiento de la piel ancha para promover la retracción de la piel, la sobrecorrección del estiramiento para producir mejores resultados a largo plazo y la liposucción para facilitar la formación de senos y la eliminación de tejido. Esta técnica es más adecuada para reducciones pequeñas a moderadas (20). No requerir la incisión inframamaria beneficia a los pacientes con propensión a la cicatrización hipertrófica o a aquellos significativamente preocupados por las cicatrices. La principal desventaja de esta técnica es que los resultados finales no se obtienen inmediatamente y deben tratar con los senos deformados y arrugados durante los primeros meses postoperatorios (21).

La amputación con injerto libre de pezón-areola es una técnica de mamoplastia de reducción rápida y eficaz cuando la seguridad del paciente o la viabilidad de la pezón-areola es preocupante. Este método se elige cuando la transposición en un pedículo sería demasiado larga para estar segura. Otra indicación es en reducciones masivas donde grandes volúmenes de tejido glandular se resecan, lo que no permite ninguna opción para un pedículo vascular (19,20). Otras indicaciones incluyen un alto grado de riesgo anestésico o cirugía mamaria previa con vascularización pedicular potencialmente comprometida. Las principales desventajas son la pérdida de la sensación de pezón-areola, la incapacidad para amamantar e hipopigmentación del complejo pezón-areola (21,22).

EXPANSORES E IMPLANTES DE TEJIDO

Los expansores son una opción común de restauración mamaria debido a la naturaleza simple del procedimiento. Añade un tiempo mínimo al procedimiento oncológico y tiene un período de recuperación más corto (9,10). Otro beneficio es que no hay sitio del donante, por lo que no hay complicaciones de la cirugía en ese sitio. Puede haber dolor significativo asociado con los expansores de tejido, y se necesita un seguimiento cercano. Esta opción en particular es una buena opción para los pacientes que no necesitarán radioterapia (15). También es una buena alternativa para pacientes delgadas que se someten a una mastectomía unilateral con poca o ninguna ptosis de la mama restante, ya que los implantes disminuyen la caída natural de la mama.

Las principales desventajas de esta opción incluyen infección por implantes, contractura capsular y, especialmente, visitas frecuentes para la expansión del tejido. También es imprudente, aunque no está completamente contraindicado, en la mama irradiada, ya que la radiación causa contracturas capsulares, infección, y corre el riesgo de necrosis de la piel (2,16,24). El procedimiento se puede realizar como un complemento inmediato después de la mastectomía inicial, utilizando el colgajo de la piel dejado.

Si se realiza durante la reconstrucción retrasada, la mayoría de los cirujanos accederán a la solapa a través de la cicatriz inicial. Esto también se puede realizar a través de cicatrices anteriores, a través de una incisión inframamaria, o a través de incisiones circun-areolares. El músculo pectoral mayor es incisado y levantado de la pared torácica (24,25). Algunos cirujanos plásticos luego aumentarán el músculo mediante la adición de una matriz dérmica acelular para crear un bolsillo más grande, o para volver a aplicar el tejido blando, particularmente para volver a aplicar el aspecto inferior de la mama.

Después de crear el bolsillo, utilizando una técnica cuidadosa, se inserta un expansor de tejido y el músculo se reaproxima sobre esto. Estos expansores tienen un puerto que se implanta como para ser fácilmente accesible a través de la piel con el fin de realizar la posterior expansión en la clínica (16,24). Después de que la envoltura de la piel se expande adecuadamente, lo que llevará varias semanas, el paciente regresa a la sala de operaciones en una fecha posterior para cambiar el expansor por el implante final (24).

Durante el procedimiento de intercambio, se pueden abordar problemas como la contractura capsular y la asimetría contralateral.

COLGAJO TORACODORSAL TIPO HOLMSTRÖM

Es un colgajo de tipo fasciocutáneo de trasposición, que no cumple con un patrón axial confirmado, que junto con un implante submuscular permite la reconstrucción postmastectomía, en un tiempo quirúrgico más corto y con poca agresión de tejidos blandos. Esta técnica de reconstrucción mamaria (sumado a la colocación de un implante submuscular) que ha recibido muy poca atención de la literatura especializada desde su publicación en 1986 (25). El colgajo toracodorsal lateral o también llamado colgajo perforante de la arteria toracodorsal es un colgajo fasciocutáneo que puede ser una solución alternativa en la reconstrucción mamaria post-mastectomía (26).

Puede ofrecer la ventaja teórica de preservar el músculo dorsal ancho y así reducir la morbilidad del sitio donante. Se basa en un perforador musculocutáneo o perforantes de la arteria toracodorsal. El colgajo es muy adecuado para defectos de cabeza, cuello y extremidades. Se puede cosechar un tamaño considerable del colgajo en un solo perforador, con la ventaja de evitar la pérdida parcial o completa postoperatoria del colgajo y el cierre primario del sitio donante (26).

Un colgajo perforador se define como un colgajo que consiste en piel o grasa subcutánea que recibe su suministro de sangre de vasos perforantes aislados de una arteria fuente conocida. Si el vaso perforante atraviesa el músculo para abastecer la piel suprayacente, el colgajo se clasifica como un colgajo perforador muscular, como el colgajo perforador epigástrico inferior profundo, el colgajo perforador de la arteria glútea superior y el colgajo perforador de la arteria toracodorsal (CPATD) (22,26).

COLGAJO MUSCULOCUTÁNEO DEL DORSAL ANCHO

El colgajo musculocutáneo del dorsal ancho o también llamado latissimus dorsi ha resurgido como un método eficaz para la reconstrucción mamaria inmediata y retrasada (27). Sin embargo, la técnica no está exenta de desventajas, ya que la calidad del resultado estético a veces puede ser menor de lo deseado y las complicaciones en el sitio del donante pueden ser problemáticas (28).

Indicaciones

Hay varias indicaciones específicas para el CMDA. Para la reconstrucción autógena de cáncer de seno, el LDF es la primera línea para pacientes que no son candidatas para el colgajo TRAM, debido a una abdominoplastia previa, TRAM previo, piel o grasa abdominal insuficiente y comorbilidades de alto riesgo como diabetes, obesidad o consumo de tabaco (22). En pacientes cuyos senos han sido irradiados, este colgajo puede usarse para proporcionar tejido bien vascularizado a la pared torácica isquémica. También puede proporcionar tejido para corregir defectos de mastectomía parcial o lumpectomía, para aumentar colgajos de piel finos o poco confiables sobre un implante, o para maximizar el resultado estético de una mastectomía profiláctica (27).

Las contraindicaciones relativas al uso del músculo dorsal ancho son una toracotomía lateral posterior donde el músculo y su suministro de sangre se dividieron previamente o la división del nervio toracodorsal durante una disección de ganglios axilares, lo que resulta en un músculo atrófico (27).

Técnica quirúrgica

El objetivo de la técnica quirúrgica óptima es maximizar la cobertura de tejido blando proporcionada por el colgajo, minimizando al mismo tiempo la magnitud del defecto del sitio del donante y las complicaciones del sitio del donante (27). Las marcas se realizan preoperatoriamente con el paciente en posición vertical y anteriormente incluyen la línea media, pliegue inframamario, borde lateral del tejido mamario y posteriormente incluye el margen lateral del latissimus a lo largo de la línea axilar posterior, margen superior en la punta de la escápula y el margen inferior en la cresta ilíaca (28). El colgajo de piel puede diseñarse transversalmente, oblicuamente o verticalmente; cada orientación conlleva ventajas y desventajas para la disección, recolección de tejidos y la cicatriz final (29).

En el quirófano, el paciente se coloca en decúbito lateral para una posición unilateral o propensa a la elevación del colgajo bilateral. La disección se lleva a cabo debajo de la fascia toracolumbar, dejando la grasa profunda adherida a los colgajos de piel de la espalda (27). El latissimus se separa del serrato anterior en el borde lateral; desde la fascia del músculo paraespinoso, fascia lumbosacra y la columna vertebral; del trapecio

fibras superomedialmente; y desde el teres fibras principales en la axila. Después de la identificación de los vasos toracodorsal, el latissimus se divide cerca de su unión al húmero (28). El colgajo miocutáneo o miofascial se transfiere al defecto de la mastectomía a través de un túnel subcutáneo en la axila (29).

Luego se coloca al paciente en posición supina y el cirujano procede con la colocación del colgajo según el tipo de reconstrucción. Cuando se va a utilizar un expansor de tejido en una reconstrucción de 2 etapas, el expansor se puede colocar entre el latissimus y el pectoral mayor o profundo de ambos músculos. La última colocación puede permitir una libertad estética adicional (29). Por ejemplo, el pectoral mayor puede proporcionar cobertura del polo superior y el latissimus colocado en la parte inferior puede crear una ptosis natural.

Luego se sutura el latissimus medial e inferiormente al músculo subyacente y la fascia. Las suturas adicionales colocadas a lo largo de la línea axilar anterior ayudan a prevenir la migración del colgajo o del implante y protegen el pedículo del exceso de tensión. En un CMDA autógeno total, la paleta cutánea se moldea en forma de U asimétrica, con la grasa distal y el músculo plegado para crear el volumen y la proyección deseados de la mama (28,29).

Complicaciones

La complicación más común en la reconstrucción mamaria con el LDF es el seroma del sitio donante en el sitio de cosecha. Los seromas se tratan con drenaje de succión prolongada o aspiración ambulatoria, si el drenaje quirúrgico ya ha sido extirpado (27). Para prevenir esta morbilidad, el cirujano puede realizar suturas de acolchado o utilizar un sellador de fibrina en el defecto del sitio del donante en el momento del cierre de la herida y alentar al paciente a evitar el uso excesivo de las extremidades superiores que resulten en fuerzas de cizallamiento durante el período postoperatorio (28,29).

Las complicaciones isquémicas son poco frecuentes, debido al suministro vascular confiable de la arteria toracodorsal al colgajo. Incluso en pacientes con diabetes o consumo de tabaco, existe un riesgo mínimo de necrosis de colgajo. La necrosis significativa del colgajo es poco frecuente y generalmente secundaria a la lesión del

pedicular vascular durante la disección quirúrgica o trombosis pedicular por torsión del colgajo en su pedículo (28,29).

La morbilidad adicional del sitio del donante incluye hernia dorsal, pérdida de movilidad del hombro, debilidad del hombro, hueco en el sitio de la cosecha y escápula alada (27). Si se utiliza un expansor de tejido o un implante, el paciente puede experimentar migración de dispositivos, extrusión de dispositivos o infección periprotésica. La contractura capsular fue descrita inicialmente en altas tasas y una causa de crítica para el CMDA (28,29). Sin embargo, las series de casos más recientes reportan tasas más bajas de contractura que conducen a un resultado estético inesperado, que puede reducirse cuando se utilizan expansores de tejido antes de la colocación de implantes permanentes.

COLGAJO TRAM

La reconstrucción mamaria con un colgajo miocutáneo transversal de rectus abdominis (TRAM) es un tipo específico de colgajo mamario que permite a las mujeres una restauración mamaria tardía o inmediata. Dado que el tejido que se está utilizando es parte del cuerpo del paciente, esto tiene muchos beneficios para el paciente (22,30). En primer lugar, no es un cuerpo extraño por lo que se evitan las complicaciones comunes asociadas con los implantes mamarios, la reacción inflamatoria o la contractura capsular. En segundo lugar, la cicatriz del sitio del donante abdominal se puede ocultar bajo la mayoría de los estilos de ropa (31).

El primer paso para decidir si un paciente es candidato para este procedimiento es evaluar al paciente. El practicante debe centrarse en el defecto mamario y el volumen necesario para corregirlo (30). Para la reconstrucción inmediata de la mama, tanto los cirujanos oncológicos como los reconstructivos pueden operar simultáneamente y comunicarse sobre las incisiones y el defecto de la mastectomía. Si el médico y el paciente deciden una reparación retrasada, un colgajo transversal de recto abdominis (TRAM) puede proporcionar piel y tejido graso adicionales para el volumen y el cierre de las mamas (31).

Un colgajo transversal de recto abdominis (TRAM) es una mejor opción para pacientes con senos más grandes o ptosis significativa. El factor más importante para el éxito estético es la coincidencia entre el volumen tisular del colgajo transversal rectus abdominis y el otro seno (32). El pannus abdominal se utiliza para reconstruir la mama. Por lo tanto, el pannus abdominal más

grueso para una reconstrucción mamaria más pequeña a menudo requiere una revisión secundaria para la simetría, mientras que un paciente delgado con senos más grandes no sería un candidato ideal (33). Pueden necesitar un aumento del implante del colgajo transversal del recto abdominis o una reducción de la mama opuesta. La principal ventaja del procedimiento para el paciente es la similitud con una mama natural. Esto incluye la suavidad y la forma en que el tejido aparece en el pecho.

La anatomía importante en la que debe enfocarse es el suministro vascular al abdomen y al colgajo (22). El suministro vascular abdominal se puede dividir en tres zonas basadas en la anatomía regional. La zona I es el abdomen central. Las ramas de las arterias epigástricas superiores profundas y superficiales suministran esta zona (30). En la zona II, las cuatro arterias principales suministran el abdomen inferior. Estos incluyen la arteria epigástrica inferior profunda, arteria ilíaca circunfleja profunda, arteria ilíaca superficial circunfleja y la arteria pudenda externa superficial. La zona III es el abdomen lateral o periférico. Las arterias intercostales, las arterias subcostales y las arterias lumbares abastecen esta zona (32,33).

El suministro vascular del colgajo abdominal se basa en las zonas de perfusión de Hartrampf. Hay cuatro zonas de tamaño diferente pero igual, cada una con una perfusión diferente. La idea es que las zonas inmediatamente adyacentes al pedículo vascular tengan mejor perfusión en comparación con las zonas laterales. Las zonas mediales son I y II, mientras que las zonas laterales son III y IV (33). Por lo tanto, los cirujanos reseccionen primero las zonas más altas y dejan las zonas inferiores para la reconstrucción.

Importancia clínica

El colgajo TRAM es una alternativa importante en la reconstrucción mamaria. Este procedimiento no requiere técnicas de anastomosis microvasculares, lo que permite un tiempo de funcionamiento más corto y menos complicaciones (31). Un colgajo transversal de recto abdominis también evita el uso de cuerpos extraños que conllevan sus propios riesgos de complicaciones. Hay un alto grado de satisfacción del paciente debido a la similitud con el tejido mamario, pero no todos los pacientes son candidatos para este procedimiento (22,32). Si la paciente es una mujer delgada con un tejido

abdominal extra mínimo, tiene múltiples cirugías abdominales, planea quedar embarazada o está preocupada por la fuerza de su abdomen inferior, entonces los procedimientos alternativos serían ideales.

Indicaciones

La reconstrucción mamaria está indicada para cualquier mujer que se someta a una cirugía mamaria por razones oncológicas. Algunas mujeres prueban prótesis externas, pero a menudo sienten que esto restringe su estilo de vida y puede afectar negativamente su propia imagen (22). Un colgajo transversal de recto abdominis (TRAM) proporciona una excelente reconstrucción mamaria para las mujeres con buena salud que desean evitar los implantes mamarios (33). La discusión sobre el cumplimiento de la recuperación postoperatoria y la comprensión de las cicatrices abdominales son importantes.

El procedimiento es particularmente atractivo para las mujeres con radiación previa en la pared torácica. La radiación se asocia con cicatrices y contractura capsular cuando un paciente elige la reconstrucción del implante. Los pacientes con exceso de tejido abdominal inferior y deseo de abdominoplastia podrían estar a favor de este procedimiento también (33).

Contraindicaciones

Debido a la complejidad y duración del procedimiento, las contraindicaciones para este procedimiento se basan generalmente en el suministro de sangre al colgajo y la salud general del paciente (22). El factor más importante para un cirujano reconstructivo es el suministro de sangre, ya que establece el límite para la cantidad de tejido disponible. Se debe evaluar a los pacientes en busca de cicatrices abdominales superiores porque las cicatrices postoperatorias pueden interferir con el suministro de sangre del colgajo (30).

El colgajo TRAM se basa en un suministro de sangre específico que si se incide previamente haría que el procedimiento fuera extremadamente riesgoso para el paciente. Las incisiones subcostales y paramediales ipsilaterales o una incisión de Chevron son contraindicaciones específicas porque hay una interrupción del suministro de sangre a ambos pedículos del recto (30). Las cicatrices verticales de la línea media

sólo deben interrumpir el flujo hacia el lado contralateral. Los colgajos transversales de rectus abdominis utilizados después de los procedimientos de abdominoplastia son riesgosos porque los perforadores de la piel y el tejido subcutáneo del pedículo se han dividido quirúrgicamente (31).

La liposucción abdominal previa también puede alterar los perforadores principales poniendo la piel y el tejido subcutáneo en riesgo de necrosis también. Otro problema con las cicatrices vertical u horizontal a través del colgajo transversal de recto abdominis es que reducen el montículo mamario, que es importante para los pacientes de mamas grandes (22). La cicatriz no es estéticamente agradable y no debe incluirse en la solapa. Hartrampf cree que las condiciones médicas incluyendo enfermedad cardiovascular grave, enfermedad pulmonar obstructiva crónica, hipertensión no controlada, obesidad mórbida, y la diabetes dependiente de la insulina son contraindicaciones para una reconstrucción exitosa, así. El tabaquismo, obesidad moderada, enfermedad autoinmune y la diabetes no dependiente de la insulina aumentan el riesgo de complicación (30,31).

Preparación

Preoperatoriamente, el cirujano marcará el abdomen como si hiciera un procedimiento de abdominoplastia. Para la solapa del colgajo TRAM, se puede diseñar una solapa basada en forma contralateral o ipsilateral. Esto se prefiere cuando se necesita menos del 60% al 70% de la elipse abdominal inferior, o el paciente no tiene antecedentes de alteración de la circulación microvascular. En primer lugar, se dibuja una línea superior desde el borde superior del umbilicus a cada columna ilíal superior anterior. Esta línea se basa en el tamaño del pannus abdominal (22,31).

A continuación, se dibuja una línea de piel inferior desde el pliegue suprapúbico lateralmente hacia arriba para encontrarse con la línea superior en la columna vertebral ilíaca creando una elipse. Estos son los márgenes de tu solapa (30). A continuación, se marca la línea media desde la muesca suprasternal hasta el pubis. El pliegue inframamario del pecho restante está marcado y transferido como una imagen espejo al lado reconstruido 1 cm a 2 cm por encima. Por último, la mama restante se mide para

determinar cuánto problema abdominal se necesita para obtener simetría entre los senos. Estas medidas están marcadas en el colgajo (32).

Técnica quirúrgica

El objetivo es realizar un colgajo de recto transversal (TRAM) segura y fiable mientras se minimiza el daño a la pared abdominal. En el quirófano, el colgajo TRAM se moviliza fuera de la pared abdominal con su pedículo vascular intacto. Se crea un túnel en el pliegue de inframamario medial y en el proceso xifoide. El colgajo se gira y se tuneliza a través de para ser colocada en la pared torácica. Una vez que el colgajo se coloca en el bolsillo del pecho, se tacha en su lugar y se forma más. El colgajo se tacha circunferencialmente y se examina en posición vertical para confirmar la simetría (32).

El colgajo se recorta para ajustarse a los colgajos de la mastectomía y la forma mamaria. El defecto de la pared abdominal se cierra principalmente, pero si los músculos abdominales parecen débiles, se necesita un pedazo de malla de interposición para prevenir futuras hernias. La fascia se cierra en dos capas e imbricada en la zona epigástrica y suprapúbica inferior para prevenir una protuberancia (32). El resto del cierre abdominal se realiza en una forma de capa múltiple con una cuidadosa atención al sistema fascial superficial, dermis profunda y capas intradérmicas. Estas son las capas que contienen colágeno y previenen la dehiscencia de la herida. Los drenajes se colocan debajo de la solapa abdominal y dentro del bolsillo del pecho (33). El procedimiento se completa con el cierre de la piel y la aplicación de un apósito.

Complicaciones

La complicación postoperatoria más significativa es la falta de suministro de sangre al colgajo. Esta falta de sangre causa isquemia. Una vez completado el procedimiento, la solapa se controla muy de cerca para detectar cualquier signo de malfusión (22,30). Es importante monitorear la solapa para el calor, la recarga capilar, la suavidad y el color. También es importante monitorear la salida de los drenajes. Si el colgajo se congestiona, la observación es el tratamiento habitual. Si se reconoce isquemia o congestión dentro de las primeras seis a ocho horas, el paciente puede ser llevado de vuelta al quirófano para su reparación inmediata (33). Si la congestión y la demarcación ocurren en los primeros tres o cuatro días, el colgajo puede ser debridado y el cuidado local de la herida

se realiza. Otras complicaciones incluyen infección de la herida, dehiscencia de la herida, sangrado, hernias abdominales y bultos en el nuevo montículo mamario (34).

INJERTO DE GRASA AUTÓLOGO

El injerto de grasa autólogo (IGA) es una técnica de reconstrucción mamaria mínimamente invasiva, desarrollada por Coleman, en el que pequeñas cantidades de tejido graso propio de la paciente se injertan en el defecto mamario para restaurar el volumen, además de poseer propiedades regenerativas utilizadas para mejorar las deformidades después de la cirugía de conservación mamaria (35,36). También conocido como "lipofilling" o "lipollenado", se ha utilizado ampliamente en la reconstrucción tardía desde 1998. Con sus ventajas que incluyen una estética mejorada en el área de la mastectomía parcial, esta técnica está ganando un mayor uso en cirugía de conservación de la mama sin un consenso claro en la seguridad oncológica de esta técnica (37).

Es una técnica en la que la grasa de un paciente se cosecha y se centrifuga para obtener un concentrado rico en células madre que luego se transfiere a la mama (35). La angiogénesis inducida por células madre derivadas de tejido adiposo facilita la supervivencia de la grasa inyectada, lo que resulta en un autotrasplante exitoso (36). Aunque el IGA se ha convertido en una parte establecida del arsenal de técnicas de reconstrucción mamaria en muchos centros, su seguridad oncológica es aún un tema de debate (37). Varios estudios in vitro y preclínicos en modelos animales han sugerido que las células madre en grasa injertada pueden causar que se reproduzcan células tumorales residuales en el defecto de resección, lo que predispone a la recurrencia locorregional (RLR) (38).

El lipofilling se ha utilizado para la reconstrucción inmediata en el momento de la cirugía de conservación del seno con el fin de lograr un resultado cosmético satisfactorio en pacientes con cáncer de seno y una relación de volumen tumoral/seno desfavorable o una ubicación tumoral desfavorable (35). Sin embargo, la seguridad oncológica de esta técnica aún no está clara. Por el contrario, muchos estudios realizados en humanos en los últimos años han demostrado resultados oncológicos exitosos con el IGA. Un

metaanálisis publicado en 2018 no encontró ningún aumento en la tasa de RLR entre 4000 pacientes únicos en 59 estudios, corroborando los resultados de estudios individuales que muestran que el lipofiling se puede realizar de manera segura después de la cirugía de cáncer de mama (37,38).

A pesar de la alta tasa general de resultados cosméticos "aceptables" (86%), la cirugía de conservación de mama todavía conduce a la deformidad de los senos en la mayoría de los pacientes (35). Todos los pacientes informan asimetría, pero es especialmente molesto en aquellos con senos más pequeños, en relación tumoral-mamaria desfavorable, tumores ubicados en los cuadrantes internos o en la unión de los cuadrantes superiores del seno (37). En este contexto, el AFG se asocia con una mejor forma y volumen de los senos, una retracción de cicatrices optimizada y puede usarse para corregir las secuelas de la radioterapia y los resultados estéticos desfavorables anteriores (38).

El lipofilling está siendo indicado para la corrección de defectos de tejidos blandos en muchos sitios. No es sólo para la cirugía correctiva, sino también para fines cosméticos. Para la cirugía de cáncer de mama, sugerimos que el procedimiento de lipofilling podría ser una ventaja en las siguientes situaciones (39):

- Corrección de defectos y asimetría tras una amplia escisión local (o cirugía conservadora de mamas), con o sin radioterapia.
- Mejora de la cobertura de los tejidos blandos después de la reconstrucción mamaria basada en implantes.
- Reemplazo por volumen de implantes en resultados de reconstrucción mamaria oncoplástica insatisfactorios.
- Aumento del volumen y el refinamiento después de la reconstrucción mamaria autóloga.
- Reconstrucción mamaria completa con injerto de grasa en serie.
- Corrección de cicatrices.

Técnica de lipofiling

El lipollenado se puede realizar bajo anestesia general o local. Generalmente, el objetivo de la técnica es disminuir el daño celular y promover la supervivencia del tejido graso y su composición. Lipofilling no es sólo una cuestión de inyectar grasa tomada de una zona del cuerpo a otra (35). El éxito depende en gran medida de la técnica utilizada para la cosecha, preparación e injerto de la grasa. Además, se debe considerar la estética del sitio del donante, no sólo para minimizar la morbilidad y la deformidad, sino también para mejorar el contorno y el perfil corporal, mejorando así la apariencia de las áreas utilizadas (39).

Identificación del sitio del donante

Las diversas áreas adiposas del cuerpo fueron examinadas para identificar los depósitos de grasa natural. El sitio más común es la grasa abdominal porque es una de las zonas de mayor depósito de grasa. Además, no es necesario cambiar la posición del paciente en la sala de operaciones. El segundo sitio fue la región trocantérica (bolsas de sillín) y el interior de los muslos y las rodillas. Las áreas de cosecha fueron esbozadas con un marcador de piel (39).

Preparación de la solución

La solución tumescente está preparada para ser inyectada en el sitio del donante antes de comenzar el procedimiento. Se llama así "solución de Klein" que contiene 1 cc de epinefrina (1:500.000) diluido en 500 cc de solución de lactato de Ringer al 0,001%. Los 50 cc de Mepivacaína se pueden añadir en la solución si el procedimiento se planifica bajo anestesia local (36). Se inyecta a través de una pequeña cánula contundente de 4 mm que se une a una jeringa de 60 cc. El volumen estimado de solución es de 1 cc por cada 1 cm³ del volumen de cosecha de grasa objetivo. El cirujano debe esperar al menos 15 minutos antes de comenzar la recolección de grasa, la adrenalina se añade a la solución con el fin de lograr una hemostasia bien buena y disminuir el dolor postoperatorio (39).

Recolección de grasa

La cosecha es un factor importante que contribuye al éxito del lipofilling. La técnica más conocida de recolección de grasa es descrita por Coleman. El procedimiento comienza a través de una pequeña incisión hecha en el abdomen con hoja de bisturí número 11 y aplica gradualmente una cánula de cosecha de punta contundente (3 mm de diámetro y 15 o 23 cm de longitud) (38). Manualmente, la jeringa se extrae para crear a baja presión negativa durante la cosecha de grasa. La cánula está unida a jeringas LuerLock de 10 cc. Sin embargo, se han notificado diversas técnicas de recolección de grasa con diferentes sistemas de cánulas o máquinas de liposucción con diferentes evaluaciones de resultados (39).

Diferentes tamaños de cánula pueden afectar la viabilidad de la grasa cosechada. Un estudio experimental de Ozsoy et al, demostró un mayor número de adipocitos viables cuando se cosecha con una cánula de 4 mm de diámetro en comparación con cánulas de 2 o 3 mm (38). Erdim et al. También recomendó el uso de cánulas más grandes para aumentar la viabilidad celular. Su estudio mostró más viabilidad de las células grasas cuando se utiliza una cánula de 6 mm de diámetro que el uso de cánula de 2 o 4 mm de diámetro (39).

Procesamiento de grasas

Los métodos más utilizados para el procesamiento de grasa son la centrifugación, el lavado y la decantación. La grasa purificada se puede separar de los desechos celulares por centrifugación, como se describe en el protocolo ampliamente utilizado por Coleman. Después de la centrifugación, el espécimen lipoaspirado se puede separar en 4 capas: (I) la fracción aceitosa, filtrada de adipocitos interrumpidos; (II) la fracción acuosa que consiste en sangre, lidocaína y solución salina, inyectada antes de la liposucción; (III) un pellet de célula en la parte inferior; y (IV) la grasa purificada entre las fracciones aceitosas y acuosas (35,37).

Para la técnica de lavado, la grasa se lava utilizando solución salina normal o 5% solución de glucosa con el fin de lavar la sangre y la parte de aceite y los residuos celulares de la grasa aspirada. La técnica menos popular es la decantación, que utilizan el efecto de gravedad para precipitar el componente celular del componente aceitoso y de agua.

Transferencia de grasa (inyección)

La técnica más empleada según European Institute of Oncology es una variante de la tradición de Coleman, inyectando la grasa procesada a través de la cánula de 2 mm de diámetro que se une a la jeringa desechable de 1 ml. La grasa se transfiere directamente a la mama, tratando de evitar la inyección intraparenquimal y evitar la creación de la inyección de bolo. El sitio de entrada de la cánula se puede hacer por una hoja afilada o una aguja afilada de calibre 17 para minimizar la cicatriz (39,41).

Es obligatorio sobrecorregir los defectos porque se espera que el 40-60% de la grasa transferida sea reabsorbida. Estudios experimentales han encontrado que hasta el 90% del tejido adiposo trasplantado podría perderse (35). Mientras que las cifras clínicamente reportadas oscilan entre 40% y 60% y la mayor parte de la pérdida de volumen se produce dentro de los primeros 4-6 meses después de la cirugía (36). A pesar de que varias técnicas novedosas proclamaron que producían resultados más eficaces. No obstante, el cirujano debe calcular la cantidad de preparación e inyección de grasa antes del procedimiento.

La limitación de la inyección de volumen puede deberse a la calidad de los tejidos receptores, como en el tejido de irradiación o la cicatriz gruesa. Si el volumen objetivo no se puede lograr mediante un solo procedimiento de lipofilling, entonces el paciente debe ser informado de la posibilidad de otro lipofilling (38). En general se emplea por consenso una regla de sobrecorrección del 140% que 140 mL de grasa deben inyectarse para un volumen final deseado de 100 ml (40,41).

4. METODOLOGÍA

4.1 Nivel de investigación

Relacional

4.2 Tipo de investigación

- a. Según la intervención del investigador: Observacional
- b. Según la planificación de la toma de los datos: Prospectivo
- c. Según el número de ocasiones que se mide la variable de estudio: Longitudinal
- d. Según el número de variables analíticas: Analítico.

4.3 Diseño de investigación

Estudio de cohorte

4.4 Criterios y procedimientos de selección de la muestra o participantes del estudio

La población de estudio está representada por todas las pacientes con diagnóstico de cáncer de mama que fueron sometidas a mastectomía unilateral y a simetrización mamaria contralateral en el departamento de cirugía plástica del Instituto Oncológico Nacional “Dr. Juan Tanca Marengo”, que cumplan con los criterios de inclusión y exclusión del estudio durante el periodo del 2017 al 2019.

Se realizó muestreo no probabilístico por conveniencia. Se seleccionaron a todas las pacientes que se sometieron a una mastectomía unilateral con conservación de la piel, reconstrucción inmediata y simetrización mamaria simultánea de mama sana, subdivididas en 3 subgrupos de acuerdo con la técnica quirúrgica de simetrización utilizada:

- Grupo A: Mamoplastia de aumento.
- Grupo B: Mamoplastia de reducción.
- Grupo C: Mastopexia.

4.5 Criterios de inclusión

- Todas las pacientes sometidas a simetrización mamaria contralateral post-mastectomía unilateral por cáncer de mama en el periodo de enero del 2017 al diciembre del 2019.
- Historia Clínica completa
- Protocolo operatorio completo
- Consentimiento informado del paciente.
- Control postoperatorio completo hasta el alta médica.

4.6 Criterios de exclusión

- Pacientes que consumen anticoagulantes y corticoesteroides.

4.7 Procedimiento de recolección de la información

Para la recolección de la información, se empleará un formulario de recolección de datos que será diseñado por la autora, posteriormente la información recogida será transferida a una matriz de datos o tabla madre (Anexo 1) de Microsoft Excel 2013, donde se organizaron las variables a investigar acorde a los objetivos específicos de la investigación. El instrumento fue una fuente secundaria de información, representada por la historia clínica digital de SOLCA, la cual será solicitada previa autorización por las autoridades del establecimiento de salud. También se utilizará la base de datos del sistema informático de la institución de acuerdo con la clasificación internacional de enfermedades mediante el código CIE-10 C50 de tumor maligno de la mama, además de acuerdo con el tipo de intervención quirúrgica realizada: aumento mamario, reducción mamaria y mastopexia.

El sistema de calificación Strasser se aplicó para proporcionar una calificación objetiva y reproducible de los resultados estéticos. El sistema incluye cinco subescalas que califican la malposición, la distorsión, la asimetría, la deformidad del contorno y la cicatriz en escalas de 16 puntos. Cuando el resultado es perfecto o no se ven defectos, la puntuación es 0; 1 es la puntuación en caso de cualquier defecto notable, 5 para un defecto obvio y 15 para un defecto obvio y deformante. Todos los puntos se añaden para obtener una puntuación total que va de 0 a 75, con una puntuación global de 0 que

indica un resultado Excelente, 1-4 un bueno, 5-14 un resultado regular y 15 o más un resultado malo o pobre.

Se realizó búsqueda avanzada de información científica basado en técnicas de tratamiento, controversias y desarrollos recientes en reconstrucción mamaria, especialmente sobre simetrización mamaria. Para obtener la mejor evidencia disponible sobre mamoplastia de reducción, mamoplastia de aumento, mastopexia, lipofiling y el tratamiento de pacientes con mastectomía, se utilizaron los términos de búsqueda: "mastectomía" o "mamoplastia de reducción" o "mamoplastia de aumento", "cirugía de conservación de senos", "mastectomía parcial", "lipofilling", "transferencia de grasa", "injerto de grasa", individualmente para todos los artículos publicados desde el 2015 hasta el año 2020 y se realizó una búsqueda bibliográfica utilizando los repositorios digitales PubMed, MEDLINE y SCIELO.

4.8 Técnicas de recolección de información

La gestión informática de la información se realizará en Microsoft Excel 2013 y en el paquete estadístico IBM SPSS versión 22. La matriz de datos o tabla madre incluirá las variables del estudio, que se dividen de la siguiente manera:

- Las variables basales incluirán: edad, etnia, tipo histológico de cáncer de mama, tipo de reconstrucción mamaria y tipo de mamoplastia de simetrización.
- Las variables de resultados estéticos están basadas según la satisfacción del cirujano y de las pacientes.
- Las variables de las complicaciones postoperatorias incluyen: hematoma, seroma, rotación o desplazamiento del implante, necrosis de los colgajos de mastectomía o liponecrosis.

4.9 Técnicas de análisis estadístico

Se utilizó estadística descriptiva y pruebas no paramétricas para el análisis de los datos. Para la descripción de las variables se emplearon frecuencias simples, porcentajes, promedios, desviación estándar e intervalos de confianza al 95%. Para la determinar la relación entre variables cualitativas se empleó la prueba de Chi cuadrado considerándose significativos valores de $p < 0.05$. Se utilizó Odd Ratio y riesgo relativo

para establecer los factores protectores y de riesgo de esta enfermedad. La comparación intergrupar de los resultados se realizará mediante la prueba de análisis de la varianza (ANOVA), mientras que la prueba de Tukey se empleó para la detección del grupo que causa la diferencia.

4.10 Operacionalización de las variables

Variable	Definición	Tipo/Escala	Unidades, Categorías o Valor Final
Variable dependiente, de respuesta o de supervisión*			
Resultados estéticos	Grado de satisfacción por parte de la paciente o del cirujano después de la cirugía de reconstrucción mamaria	Cualitativa Ordinal politómica	Satisfacción de cirujano: - Excelente - Bueno - Suficiente - Insuficiente Satisfacción de la paciente: - Excelente - Bueno - Regular - Malo
Variables independientes, predictivas o asociadas*			
Edad	Edad cronológica desde el nacimiento hasta la fecha de ingreso hospitalario	Cuantitativa De intervalo Ordinal	20-40 años 40-60 años > 60 años
Tipo histológico	Descripción del tumor según las características anormales de las células, velocidad de multiplicación y capacidad de diseminación	Cualitativa Nominal Politómica	Tumor filoides maligno Carcinoma ductal in situ Carcinoma ductal infiltrante Carcinoma lobulillar infiltrante

Tipo de reconstrucción mamaria	Procedimiento quirúrgico empleado en la reconstrucción mamaria después de la mastectomía	Cualitativa nominal Politómica	Colgajo dorsal + prótesis Colgajo TRAM Prótesis
Tipo de simetrización mamaria	Cirugía de corrección de la asimetría mamaria contralateral después de una mastectomía unilateral	Cualitativa Nominal Politómica	Mamoplastia de aumento Mamoplastia de reducción Mastopexia
Tipo de complicaciones	Problema médico que se presenta durante o después de un procedimiento quirúrgico	Cualitativa nominal Politómica	Hematoma, seroma, rotación o desplazamiento del implante, necrosis de los colgajos de mastectomía o liponecrosis.

5. RESULTADOS

Tabla 1. Características basales de la población de pacientes sometidas a simetrización mamaria postmastectomía unilateral.

Variables		Frecuencia	Porcentaje
Grupos de edades	20-40 años	6	12,0
	40-60 años	38	76,0
	> 60 años	6	12,0
Procedencia	Guayas	44	88,0
	Los Ríos	2	4,0
	Manabí	1	2,0
	Pichincha	1	2,0
	Pastaza	1	2,0
	Bolívar	1	2,0
Residencia	Urbana	19	38,0
	Urbana-periférica	29	58,0
	Rural	2	4,0
Raza	Mestiza	50	100,0
Escolaridad	Ninguna	2	4,0
	Primaria	6	12,0
	Secundaria	16	32,0
	Superior	26	52,0
Total		50	100,0

Autora: Johanna Cristina Almeida Betty.

Fuente: Instituto Oncológico Nacional "Dr. Juan Tanca Marengo".

Interpretación: Durante el periodo de estudio 50 mujeres se sometieron a procedimientos de simetrización mamaria contralateral postmastectomía. El grupo etario predominante fue el de 40-60 años (76%). La edad media de los pacientes fue de 45,2 años (rango, 36-58 años de edad). La mayor parte de las mujeres del estudio pertenecen a la provincia del Guayas (88%) y residen en áreas urbano-periféricas (58%). El 52% del total fueron mujeres profesionales.

Tabla 2. Características basales de la población de pacientes sometidas a simetrización mamaria postmastectomía unilateral.

	Variables	Frecuencia	Porcentaje
Comorbilidades	Si	13	26,0
	No	37	74,0
	Total	50	100,0
Tipos de comorbilidades	Hipertensión arterial	3	6,0
	Vitíligo	1	2,0
	Poliomielitis	1	2,0
	Bocio	1	2,0
	Gastritis	1	2,0
	Hipoplasia renal	1	2,0
	Pólipo endometrial	1	2,0
	Meningioma	1	2,0

Autora: Johanna Cristina Almeida Betty.

Fuente: Instituto Oncológico Nacional "Dr. Juan Tanca Marengo".

Interpretación: Del total de pacientes analizadas (50), el 26% presentó comorbilidades asociadas. La principal comorbilidad encontrada fue la hipertensión arterial con el 6%, en menor proporción se presentaron vitíligo, poliomiélitis, bocio, gastritis, hipoplasia renal, pólipo endometrial y Meningioma con el 2%.

Tabla 3. Características oncológicas de la población de pacientes sometidas a mastectomía unilateral, su reconstrucción y simetrización

Variables		Frecuencia	Porcentaje
Lateralidad	Unilateral	50	100,0
Indicación	Terapéutica	50	100,0
Tipo histológico	Carcinoma ductal infiltrante	39	78,0
	Carcinoma lobulillar infiltrante	4	8,0
	Tumor filoides maligno	2	4,0
	Carcinoma ducto-lobulillar infiltrante	2	4,0
	Carcinoma ductal insitu	1	2,0
	Carcinoma medular	1	2,0
	Carcinoma papilar infiltrante	1	2,0
Tipo de reconstrucción	Colgajo dorsal + Expansor + Prótesis	26	52,0
	Prótesis	12	24,0
	Colgajo TRAM	11	22,0
	Colgajo Holmström + Prótesis	1	2,0
Tipos de simetrización	Mamoplastia de aumento	6	12,0
	Mamoplastia reductiva	9	18,0
	Mastopexia	26	52,0
	Mastopexia + Mamoplastia de aumento	7	14,0
	Lipofiling	2	4,0
Total		50	100,0

Autora: Johanna Cristina Almeida Betty.

Fuente: Instituto Oncológico Nacional "Dr. Juan Tanca Marengo".

Interpretación: Todas las pacientes del estudio fueron sometidas a reconstrucción mamaria (100%). Los tipos histológicos de cáncer de mama más comunes fueron el carcinoma ductal infiltrante (78%) y el carcinoma lobulillar infiltrante (8%). No se evidenció malignidad en estudios preoperatorios de la mama sometida a simetrización. Las técnicas quirúrgicas más empleadas de reconstrucción fueron el uso de colgajo dorsal, expansor y prótesis (52%); uso de prótesis (24%); colgajo TRAM (22%) y el colgajo de Holmström (2%). La mastopexia (52%) fue la técnica de simetrización mamaria contralateral más empleada.

Tabla 4. Grado de satisfacción de las pacientes de la simetrización mamaria post-mastectomía unilateral.

Grado de satisfacción de los pacientes		Frecuencia	Porcentaje
Preoperatoria	Malo	25	50,0
	Regular	22	44,0
	Bueno	3	6,0
	Total	50	100,0
1 mes	Malo	2	4,0
	Regular	12	24,0
	Bueno	26	52,0
	Excelente	10	20,0
	Total	50	100,0
6 meses	Malo	2	4,0
	Regular	1	2,0
	Bueno	25	50,0
	Excelente	22	44,0
	Total	50	100,0

Autora: Johanna Cristina Almeida Betty.

Fuente: Instituto Oncológico Nacional "Dr. Juan Tanca Marengo".

Interpretación: Se realizó un seguimiento mínimo de 6 meses. Los resultados estéticos se evaluaron con criterios de Strasser, considerando simetría, proyección, forma, cicatriz entre otros aspectos. Dentro de los resultados estéticos generales antes de la cirugía de simetrización mamaria contralateral el 50% y 44% de las pacientes refieren resultados malos y regulares respectivamente, manifestando un alto grado de insatisfacción. Dentro del primer mes postoperatorio se observa una disminución de resultados estéticos malos (4%) y un aumento de los resultados estéticos regular, buenos y excelentes (24%,52%,20% respectivamente). A los 6 meses postoperatorio el 44% y 50% considera el resultado cosmético como excelente y bueno respectivamente y se consideraron satisfechas, mientras que el 4% y el 2% consideró el resultado como malo o regular respectivamente.

Tabla 5. Distribución según el grado de satisfacción postoperatorio a los 6 meses.

Grado de satisfacción		Tipos de simetrización mamaria contralateral					Total
		Mamoplastia de aumento	Mamoplastia reductiva	Mastopexia	Mastopexia + Mamoplastia de aumento	Lipofiling	
Postoperatorio a los 6 meses	Mala	0 0,00%	0 0,00%	1 3,80%	1 14,30%	0 0,00%	2 4,00%
	Regular	1 16,70%	0 0,00%	0 0,00%	0 0,00%	0 0,00%	1 2,00%
	Buena	3 50%	4 44,40%	14 53,80%	3 42,90%	1 50%	25 50%
	Excelente	2 33,30%	5 55,60%	11 42,30%	3 42,90%	1 50,00%	22 44,00%
Total		6 100,00%	9 100,00%	26 100,00%	7 100,00%	2 100,00%	50 100,00%

Autora: Johanna Cristina Almeida Betty.

Fuente: Instituto Oncológico Nacional "Dr. Juan Tanca Marengo".

Interpretación: Del total de pacientes del estudio (50), Se observó que la, mamoplastia reductiva (55,60%) y la mastopexia (42,30%) fueron los procedimientos de simetrización mamaria con mejores resultados estéticos postoperatorios según los criterios de Strasser. En términos generales los procedimientos de simetrización contralateral proporcionan un grado de satisfacción aceptable. Este estudio solo reporta 1 caso de malos resultados con la técnica de mastopexia y con la técnica combinada de mastopexia + mamoplastia de aumento con el 3,80% y el 14,30% respectivamente.

Tabla 6. Promedio pre y postoperatorio de la escala de Strasser.

Escala de Strasser		p-valor*
Periodo	Valor promedio	
Pre-operatorio	71,89	0,0001
Post-operatorio*	3,65	
* Promedio de puntuación a los 6 meses de la intervención quirúrgica		Prueba T-Student

Autora: Johanna Cristina Almeida Betty.

Fuente: Instituto Oncológico Nacional "Dr. Juan Tanca Marengo".

Interpretación: El promedio global al aplicar la escala Strasser antes y después de la cirugía de simetrización mamaria contralateral permitió demostrar que los resultados después de 6 meses de la intervención quirúrgica son buenos, ya que se obtuvo un promedio global postoperatorio de 3,65. El análisis demostró que existen diferencias estadísticamente significativas entre los resultados estéticos pre y postoperatorios ($p=0,0001$), indicando que la intervención quirúrgica proporciona un impacto positivo sobre el grado de satisfacción postoperatorio.

Tabla 7. Complicaciones postoperatorias generales de la simetrización mamaria contralateral en la población de estudio.

Variables		Frecuencia	Porcentaje
Complicaciones	Presencia	17	34,0
	Ausencia	33	66,0
	Total	50	100,0
Tipo de complicaciones	Retiro de prótesis	1	2,0
	Dehiscencia de suturas	5	10,0
	Seroma	3	6,0
	Epidermólisis	2	4,0
	Contractura capsular	8	16,0
	Desplazamiento del implante	1	2,0
	Granuloma del sitio quirúrgico	4	8,0
	Rotura intracapsular	2	4,0
	Necrosis parcial del colgajo	1	2,0
	Liponecrosis	1	2,0

Autora: Johanna Cristina Almeida Betty.

Fuente: Instituto Oncológico Nacional "Dr. Juan Tanca Marengo".

Interpretación: Del total de pacientes analizadas (50), la tasa de complicaciones fue del 34%, no hubo mortalidad operativa. Las principales complicaciones postoperatorias fueron la contractura (16%), dehiscencia de suturas (10%) y el granuloma del sitio quirúrgico (8%).

6. DISCUSIÓN

Uno de los principales objetivos estéticos de la reconstrucción unilateral de mamas post-mastectomía es crear un montículo mamario simétrico con el resto de la mama natural y desempeña un papel activo en la mejora de la calidad de vida y el alivio del trauma psicológico de las pacientes con cáncer de mama y se ha convertido en una parte indispensable de su tratamiento integral. Es fundamental evaluar los resultados quirúrgicos, oncológicos y cosméticos. Se analizó retrospectivamente los datos de pacientes con cáncer de mama que se sometieron a procedimiento de simetrización contralateral de enero del 2017 a diciembre del 2019 en el Instituto Oncológico Nacional “Dr. Juan Tanca Marengo”, con seguimiento de 6 meses.

En términos de efecto cosmético, los pacientes en el grupo de mastopexia (53,80% de buenos resultados) y mamoplastia reductiva (55,60% de resultados excelentes) fueron más propensos a tener una apariencia mamaria postoperatoria satisfactoria y la tasa de complicaciones postoperatorias fue del 34%. En conclusión, los diferentes métodos de reconstrucción y simetrización mamaria son seguros y factibles para las pacientes con cáncer de mama. Similares resultados, son informados por Razdan et al, quienes concluyen que los procedimientos de simetrización contralateral se asocian con una mayor satisfacción con el resultado mamario y reconstructivo y demostraron una satisfacción equivalente con los controles ($p < 0,001$). Qin Q, también sustenta similares resultados postoperatorios, donde las puntuaciones de la escala Strasser fueron menores para la mastopexia contralateral (58,3%) en comparación con las otras técnicas de simetrización mamaria.

Por el contrario, De Biasio F expone resultados resultados que donde los pacientes sometidos a mastopexia (62% de resultados regulares) o reducción mamaria (45% de resultados regulares) no demostraron ninguna mejora en la satisfacción y al mismo tiempo experimentaron un menor bienestar físico. Cogliandro A, reporta un aumento de complicaciones postoperatorias cuando se emplean técnicas de mamoplastia de reducción (18%), mientras que en el presente estudio se observa una tasa del 34% esto

supone una diferencia del 16%, que se debe probablemente al efecto del tamaño de la muestra.

Los resultados del estudio también demuestran que las mujeres que se sometieron a técnica de mamoplastia de aumento contralateral sola (50% resultados buenos y 33,30% resultados excelentes) o combinada con mastopexia (42% resultados buenos y excelentes) son significativamente más propensas a estar satisfechas con sus senos y el resultado general en comparación con el resto de técnica se consideró satisfactorio. Hay otros dos estudios identificados en la literatura que miden los resultados asociados con las técnicas de simetrización mamaria después de la reconstrucción unilateral. Un estudio taiwanés, reportó resultados subjetivos de bien a excelente, en mujeres que se sometieron a un aumento contralateral. Otro estudio utilizó el BREAST-Q como una variable categórica, no continua, para evaluar los resultados postoperatorios en 582 mujeres que se sometieron a una reconstrucción unilateral basada en implantes. Los autores reportaron mejores resultados, definidos como una puntuación cruda BREAST-Q 4, en mujeres con aumento contralateral, en comparación con la mastopexia contralateral o la reducción.

Este estudio tiene algunas limitaciones para señalar. No existen mediciones preoperatorias y postoperatorias del seno sano y del seno reconstruido para evaluar objetivamente el grado de simetría, motivo por el cual se prefirió evaluar el grado de satisfacción de las pacientes con una escala subjetiva. Las variaciones del índice de masa corporal en la población de estudio no se registraron. Es bastante común que los pacientes aumenten de peso durante y después del tratamiento del cáncer, y podría haber sesgado los resultados. Es necesario un estudio que incluya solo pacientes con un IMC constante durante el seguimiento para confirmar estas afirmaciones. Además, el seguimiento es limitado en la evaluación de 12 meses. Se necesitan series más grandes con un seguimiento más prolongado para validar la técnica duradera de simetrización mamaria contralateral.

La creencia popular es que el seno contralateral no debe ser simétrico en el momento de la reconstrucción, ya que la mama debe tener tiempo para "reubicarse" y remodelarse antes de que el cirujano intente simetrizar el seno nativo. Sin embargo, los

estudios previos han demostrado que la incidencia de la cirugía de revisión por todas las causas es casi cuatro veces mayor en las mujeres que optaron por una simetrización tardía (OR 3.97) que las que se equilibraron simultáneamente. Se observa de forma independiente mayores riesgos de cirugía de revisión de mama y cirugía abdominal en el grupo de simetrización tardía. Los niveles más altos de riesgo de cirugía de revisión de mama en el grupo retrasado se deben a tasas más altas de lipomodelación y reducción de revisión/procedimientos de mastopexia. Por tal motivo la simetrización simultánea de la mama contralateral necesita evidencia más sólida, que debe ser sustentada con nuevos estudios en la institución de salud.

CONCLUSIONES

El patrón epidemiológico típico de las pacientes sometidas a simetrización mamaria contralateral postmastectomía en el Instituto Oncológico Nacional “Dr. Juan Tanca Marengo” en el periodo de enero del 2017 a diciembre del 2019 incluye a mujeres adultas de edad media entre 40-60 años, pertenecientes a la provincia del Guayas, de residencia urbano-periféricas y con grado de escolaridad superior.

Las comorbilidades clínicas se presentaron en una proporción menor pero significativa, siendo la más frecuente la hipertensión arterial. La causa de la reconstrucción mamaria en todos los casos fue por mastectomía radical. Los tipos histológicos de cáncer de mama más comunes fueron el carcinoma ductal infiltrante y el carcinoma lobulillar infiltrante.

Las técnicas quirúrgicas más empleadas de reconstrucción mamaria fueron el uso de colgajo dorsal con expansor y prótesis, uso de prótesis sola, colgajo TRAM y el colgajo tipo Holmström. Siendo la mastopexia y la mamoplastia reductiva las técnicas de simetrización mamaria contralateral más empleada.

El grado de satisfacción general postoperatorio de las pacientes con simetrización mamaria contralateral post-mastectomía unilateral es considerado muy bueno y excelente en más de la mitad de las mujeres analizadas, considerándose satisfechas con los resultados estéticos obtenidos.

Las complicaciones postoperatorias generales más frecuentes de la simetrización mamaria contralateral en la población de estudio fueron la contractura capsular, dehiscencia de suturas y el granuloma del sitio quirúrgico.

La mastopexia se asoció con una satisfacción significativamente mayor con el resultado reconstructivo en comparación con las otras técnicas.

RECOMENDACIONES

Evaluar las condiciones individuales de las pacientes para la selección de la técnica de simetrización más adecuada.

Emplear la escala de Strasser para la valoración del grado de satisfacción postoperatoria de las mujeres postmastectomizadas, así como fomentar el uso rutinario de otras escalas de evaluación estéticas para validarlas en el hospital.

Identificar los grupos vulnerables de mujeres con mayor propensión a complicaciones postoperatorias.

Basado en las limitaciones para realizar la evaluación de los resultados estéticos se recomienda la utilización de parámetros objetivos o el uso softwares de imágenes que permitan una mejor valoración de la mama sana y reconstruida mediante la apreciación de parámetros cuantificables.

Socializar los resultados del presente trabajo de investigación con la población de médicos del Instituto Oncológico Nacional “Dr. Juan Tanca Marengo” que permita mejorar el proceso de toma de decisiones para la selección de la técnica quirúrgica de simetrización.

REFERENCIAS

1. Alkabban F. Breast Cancer. In: StatPearls [Internet]. Treasure Island (FL): StatPearls Publishing; 2020 Jan-. Available from: <https://www.ncbi.nlm.nih.gov/books/NBK482286/>. 2020.
2. Farhangkhoe H. Trends and Concepts in Post-Mastectomy Breast Reconstruction. *J Surg Oncol*. Vol. 113(8): 891–894. 2016.
3. Cogliandro A. Management of contralateral breast following mastectomy and breast reconstruction using a mirror adjustment with crescent mastopexy technique. *Breast Cancer*. 2018;25(1):94-99. doi:10.1007/s12282-017-0796-6. 2018.
4. De Biasio F. Reduction Mammoplasty for Breast Symmetrisation in Implant-Based Reconstructions. *Aesthetic Plast Surg*. Vol. 41(4):773–781. doi:10.1007/s00266-017-0867-2. 2017.
5. Razdan et al. Impact of Contralateral Symmetry Procedures on Long-Term Patient-Reported Outcomes following Unilateral Prosthetic Breast Reconstruction. *J Reconstr Microsurg*. Vol.35(2):124-128. doi:10.1055/s-0038-1667365. 2019.
6. Akram M. Awareness and current knowledge of breast cancer. *Biol Res*. Vol. 50: 33. doi: 10.1186/s40659-017-0140-9. 2017.
7. Ministerio de Salud Pública del Ecuador. Cifras de Ecuador – Cáncer de Mama. [Online].; 2018 [cited 2020 Aug 2. Available from: <https://www.salud.gob.ec/cifras-de-ecuador-cancer-de-mama/>.
8. Wade R. Contralateral breast symmetrisation in unilateral DIEP flap breast reconstruction. *J Plast Reconstr Aesthet Surg*. Vol. 69(10):1363–1373. doi:10.1016/j.bjps.2016.06.009. 2016.

9. Kaufman C. Increasing Role of Oncoplastic Surgery for Breast Cancer. *Curr Oncol Rep*. Vol. 21(12): 111.2019. 2019.
10. Challoner T. Oncoplastic techniques: Attitudes and changing practice amongst breast and plastic surgeons in Great Britain. *Breast*. Vol. 34:58-64. doi:10.1016/j.breast.2017.04.010. 2017.
11. Abdelrahman E. Oncoplastic Volume Replacement for Breast Cancer: Latissimus Dorsi Flap versus Thoracodorsal Artery Perforator Flap. *Plast Reconstr Surg Glob Open*. Vol. 7(10): e2476. doi: 10.1097/GOX.0000000000002476. 2019.
12. Baldacchini et al. Assessment of breast symmetry in breast cancer patients undergoing therapeutic mammoplasty using the Breast Cancer Conservation Therapy cosmetic results software (BCCT.core). *Gland Surg*. 2019;8(3):218–225. doi:10.21037/gs.2018.09.06. 2019.
13. Antony A. Evolution of the Surgical Technique for "Breast in a Day" Direct-to-Implant Breast Reconstruction: Transitioning from Dual-Plane to Prepectoral Implant Placement. *Plast Reconstr Surg*. Vol. 143(6):1547-1556. doi:10.1097/PRS.00000000000005627. 2019.
14. Barone et al. Analysis of symmetry stability following implant-based breast reconstruction and contralateral management in 582 patients with long-term outcomes. *Aesthetic Plast Surg*. Vol. 42 (04) 936–40. 2018.
15. Liu et al. Postmastectomy breast reconstruction combined with contralateral breast augmentation for Taiwanese women with small breasts. *Ann Plast Surg*. Vol. 78(3 Suppl 2):S102–S107. 2017.
16. Bertozzi N. Oncoplastic breast surgery: comprehensive review. *Eur Rev Med Pharmacol Sci*. Vol.21(11):2572-2585. 2017.

17. Rocco et al. Different types of implants for reconstructive breast surgery. *Cochrane Database Syst Rev*. Vol. (5):CD010895. doi:10.1002/14651858.CD010895.pub2. 2016.
18. Salgarello M. Contralateral breast symmetrisation in immediate prosthetic breast reconstruction after unilateral nipple-sparing mastectomy: the tailored reduction/augmentation mammoplasty. *Arch Plast Surg*. Vol. 42(3):302-308. doi:10.5999/aps.2015.42.3.302. 2015.
19. Strock L. Surgical Approaches to Breast Augmentation: The Transaxillary Approach. *Clin Plast Surg*. Vol. 42(4):585-593. doi:10.1016/j.cps.2015.06.014. 2015.
20. Greco R. Evidence-Based Medicine: Reduction Mammoplasty. *Plast Reconstr Surg*. Vol. 139(1):230e-239e. doi:10.1097/PRS.0000000000002856. 2017.
21. Sachs D. Breast Reduction. In: StatPearls [Internet]. Treasure Island (FL): StatPearls Publishing; 2020 Jan-. Available from: <https://www.ncbi.nlm.nih.gov/books/NBK441974/>. 2020.
22. Borenstein A. Multinivel Breast Reduction: A Retrospective Study of 338 Breast Reduction Surgeries. *Plast Reconstr Surg Glob Abierto*. Vol.7(8):e2427. doi:10.1097/GOX.0000000000002427. 2019.
23. Rose J. Breast Reconstruction Free Flaps. In: StatPearls. Treasure Island (FL): StatPearls Publishing; June 10, 2020. 2020.
24. Qin Q. Postoperative outcomes of breast reconstruction after mastectomy. *Medicine*. Vol. 97(5): e9766. doi: 10.1097/MD.0000000000009766. 2018.
25. Regan J. Breast Reconstruction. In: StatPearls [Internet]. Treasure Island (FL): StatPearls Publishing; 2020 Jan-. Available from: <https://www.ncbi.nlm.nih.gov/books/NBK470317/>. 2020.

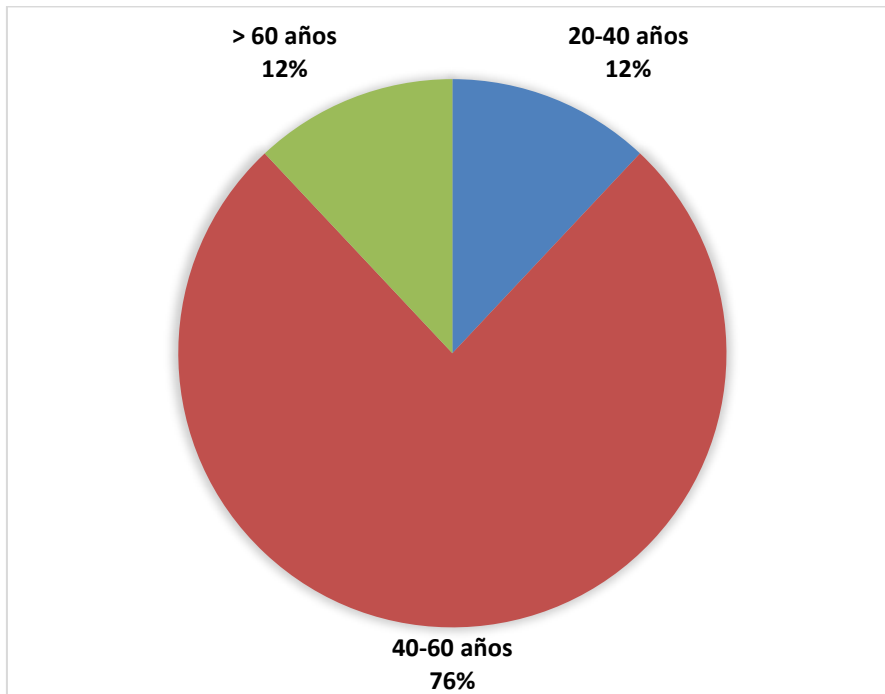
26. Holmström H. The lateral thoracodorsal flap in breast reconstruction. *Plast Reconstr Surg*. Vol. 77(6):933-943. doi:10.1097/00006534-198606000-00010. 1986.
27. Jain L. Thoracodorsal artery perforator flap: Indeed a versatile flap. *Indian J Plast Surg*. Vol. 48(2): 153–158. 2015.
28. Sood R. Latissimus Dorsi Flap in Breast Reconstruction: Recent Innovations in the Workhorse Flap. *Cancer Control*. Vol. 25(1):1073274817744638. doi:10.1177/1073274817744638. 2018.
29. Kallaway C. Latissimus dorsi myocutaneous reconstruction: a study of long-term outcomes in a district general hospital. *Ann R Coll Surg Engl*. Vol.98(8):574-577. doi:10.1308/rcsann.2016.0311. 2016.
30. Mushin O. Indications and Controversies for Complete and Implant-Enhanced Latissimus Dorsi Breast Reconstructions. *Clin Plast Surg*. Vol. 45(1):75-81. doi:10.1016/j.cps.2017.08.006. 2018.
31. Sachs D. Unipedicled Tram Breast Reconstruction. In: StatPearls [Internet]. Treasure Island (FL): StatPearls Publishing; 2020 Jan-. Available from: <https://www.ncbi.nlm.nih.gov/books/NBK436009/>. 2020.
32. Leyngold M. Is Unipedicled Transverse Rectus Abdominis Myocutaneous Flap Obsolete Owing to Superiority of DIEP Flap? *Ann Plast Surg*. Vol. 80 (6S Suppl 6):S418-S420.. 2018.
33. Rietjens et al. Technique for Minimizing Donor-site Morbidity after Pedicled TRAM-Flap Breast Reconstruction: Outcomes by a Single Surgeon's Experience. *Plast Reconstr Surg Glob Open*. Vol. 3(8):e476. Published 2015 Aug 3. doi:10. 2015.

34. Wu et al. Breast reconstruction with single-pedicle TRAM flap in breast cancer patients with low midline abdominal scar. *Sci Rep*. Vol. 6: 29580. doi: 10.1038/srep29580. 2016.
35. Chirappapha et al. Complications and oncologic outcomes of pedicled transverse rectus abdominis myocutaneous flap in breast cancer patients. *Gland Surg*. Vol. 5(4): 405–415. doi: 10.21037/gs.2016.07.01. 2016.
36. Cohen et al. Lipofilling after breast conserving surgery: a comprehensive literature review investigating its oncologic safety. *Gland Surg*. Vol. 8(5): 569–580. doi: 10.21037/gs.2019.09.09. 2019.
37. Stumpf et al. Oncologic safety of immediate autologous fat grafting for reconstruction in breast-conserving surgery. *Breast Cancer Res Treat*. Vol.180(2):301-309. doi:10.1007/s10549-020-05554-0. 2020.
38. Krastev T. Meta-analysis of the oncological safety of autologous fat transfer after breast cancer. *Br J Surg*. Vol.105(9):1082–1097. 2018.
39. Erdim et al. The effects of the size of liposuction cannula on adipocyte survival and the optimum temperature for fat graft storage: an experimental study. *J Plast Reconstr Aesthet Surg*. Vol.62:1210-4. 2009.
40. Ozsoy Z. The role of cannula diameter in improved adipocyte viability: a quantitative analysis. *Aesthet Surg J*. Vol. 26:287-9. 2006.
41. Hamza A. Lipofilling in breast cancer surgery. *Gland Surg*. Vol. 2(1):7-14. doi:10.3978/j.issn.2227-684X.2013.02.03. 2015.

ANEXOS

Anexo 1. Representación gráfica de los resultados

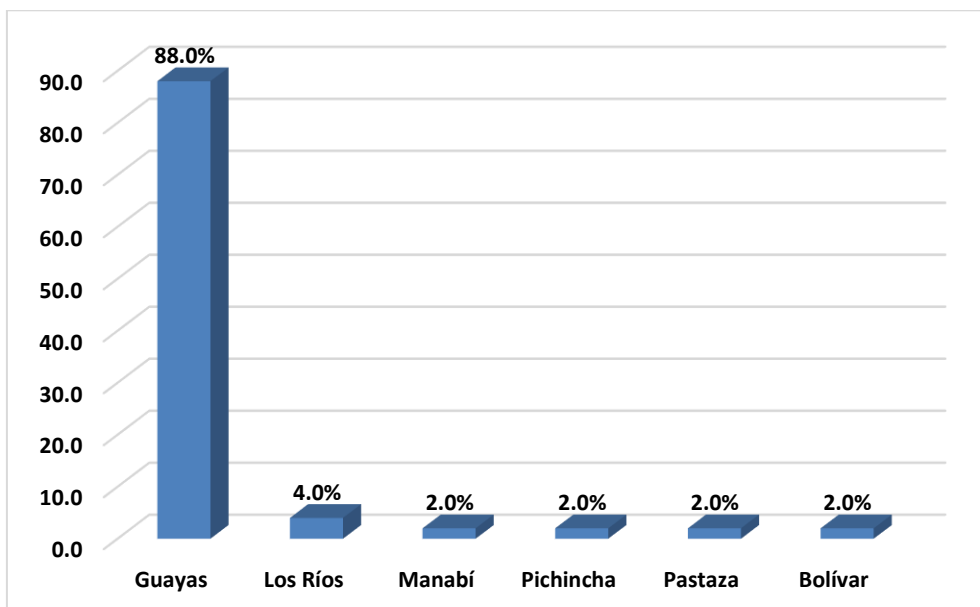
Gráfico 1. Grupos de edades



Autora: Johanna Cristina Almeida Betty.

Fuente: Instituto Oncológico Nacional "Dr. Juan Tanca Marengo".

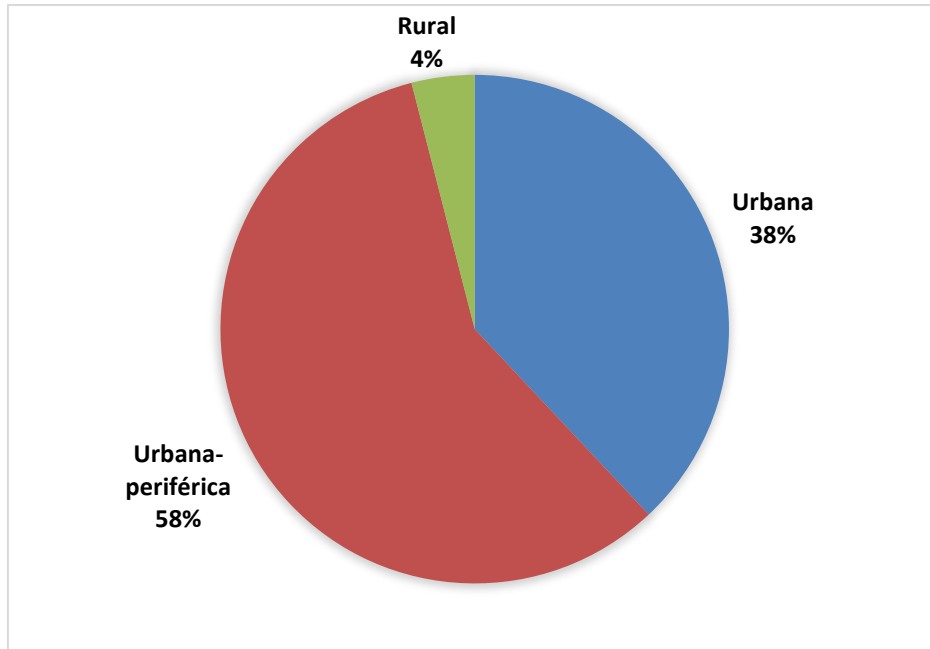
Gráfico 2. Lugar de procedencia



Autora: Johanna Cristina Almeida Betty.

Fuente: Instituto Oncológico Nacional "Dr. Juan Tanca Marengo".

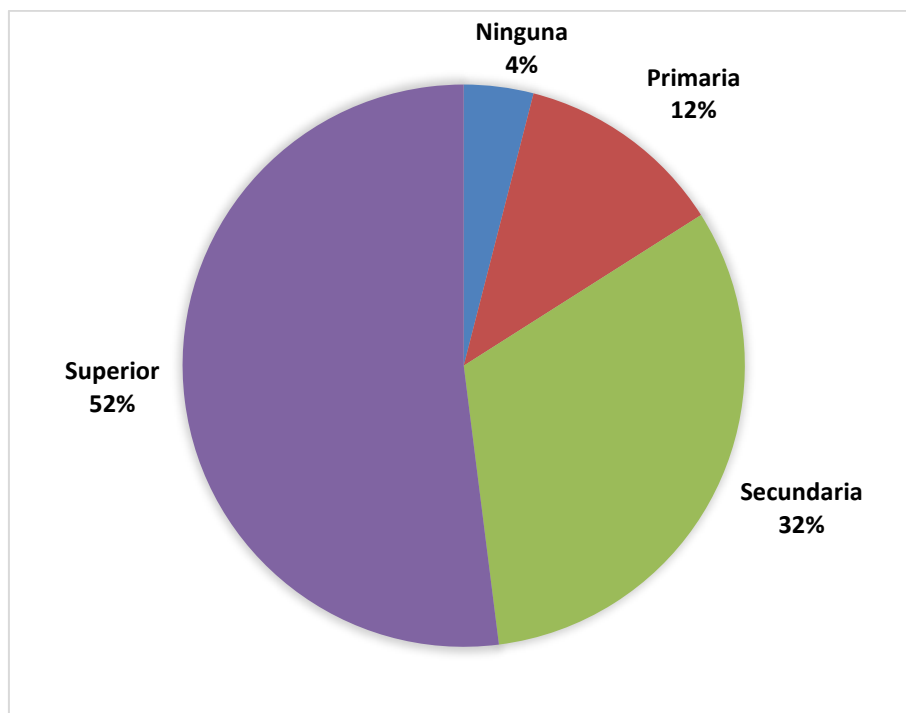
Gráfico 3. Lugar de residencia



Autora: Johanna Cristina Almeida Betty.

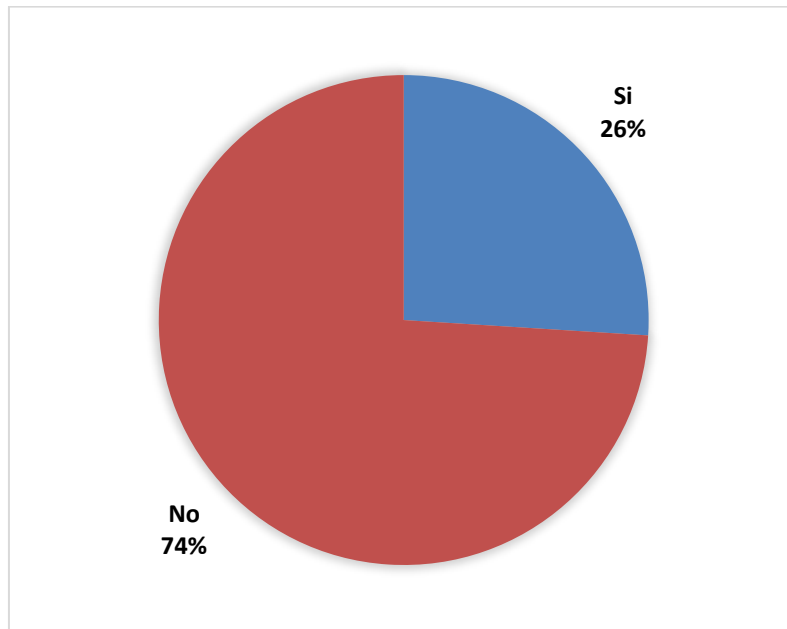
Fuente: Instituto Oncológico Nacional "Dr. Juan Tanca Marengo".

Gráfico 4. Grado de escolaridad



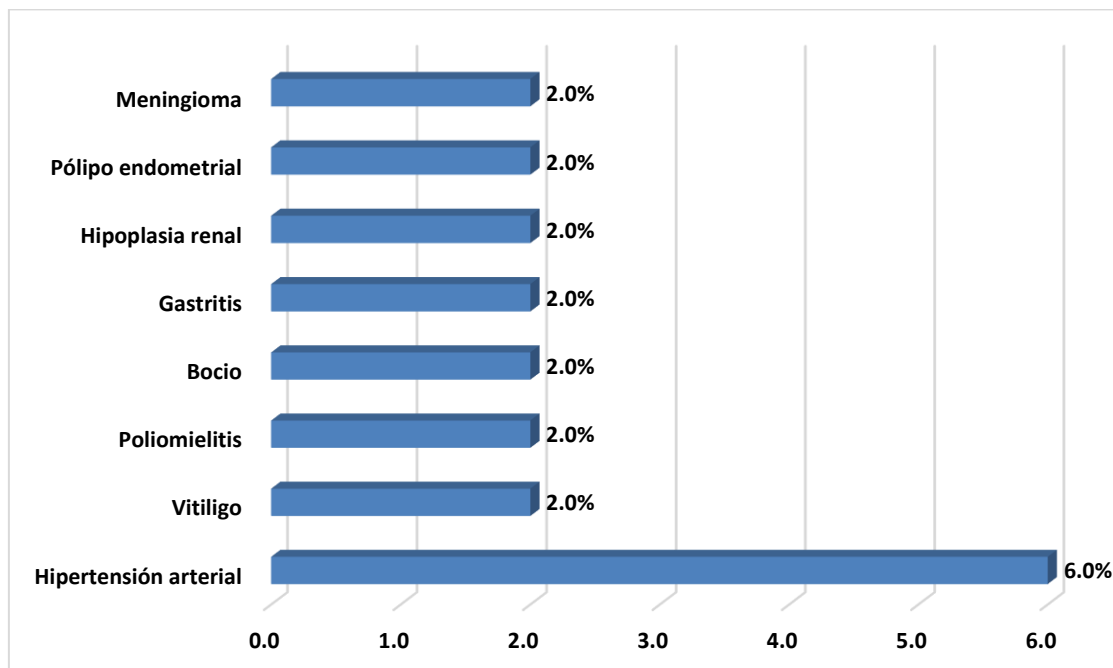
Autora: Johanna Cristina Almeida Betty.
Fuente: Instituto Oncológico Nacional "Dr. Juan Tanca Marengo".

Gráfico 5. Comorbilidades



Autora: Johanna Cristina Almeida Betty.
Fuente: Instituto Oncológico Nacional "Dr. Juan Tanca Marengo".

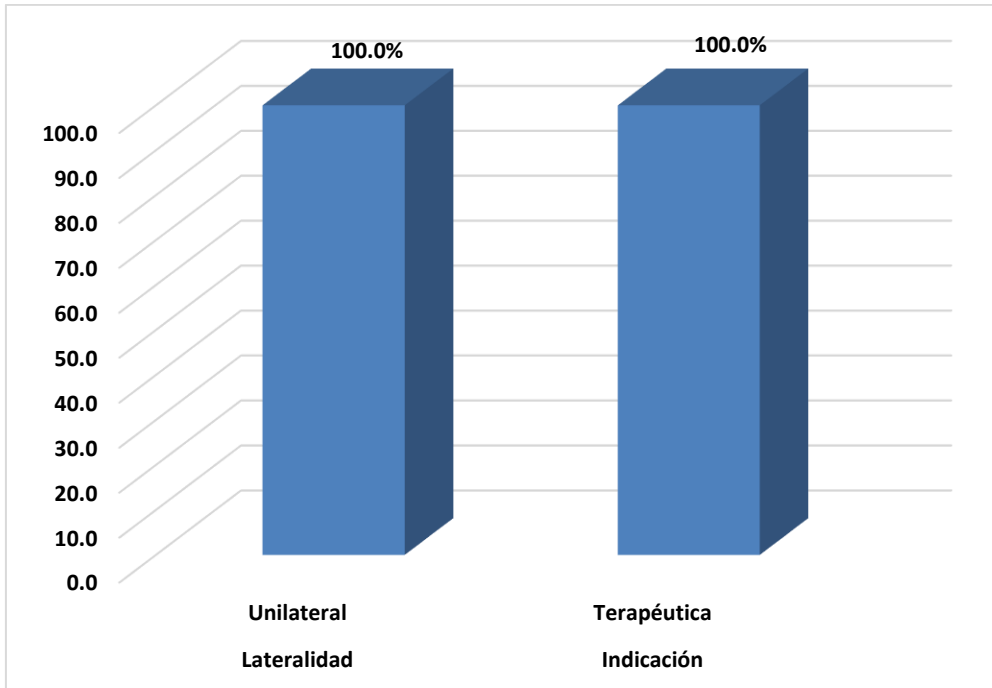
Gráfico 6. Tipo de comorbilidades



Autora: Johanna Cristina Almeida Betty.

Fuente: Instituto Oncológico Nacional "Dr. Juan Tanca Marengo".

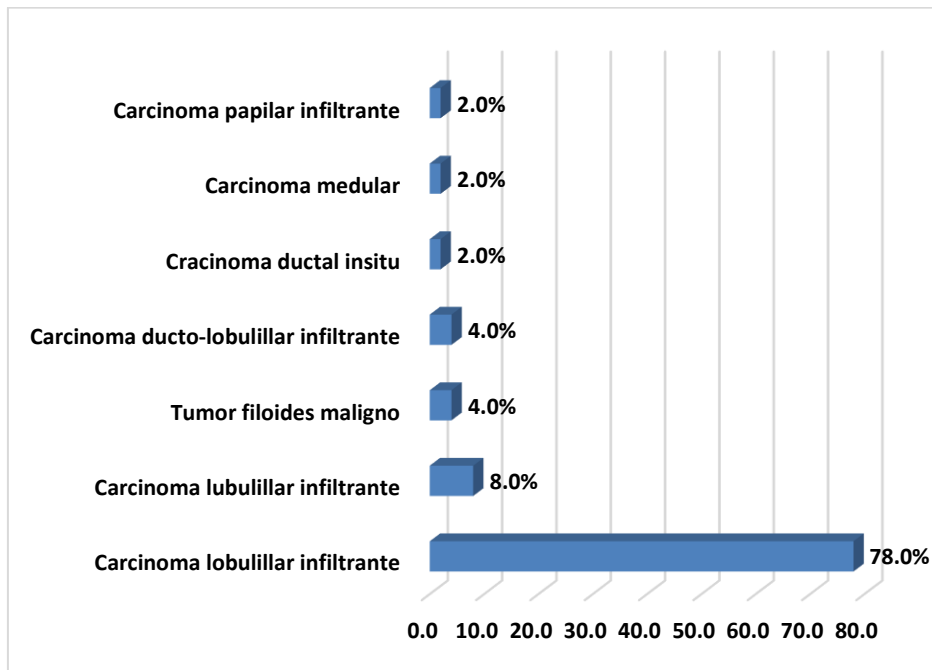
Gráfico 7. Lateralidad e indicación de mastectomía



Autora: Johanna Cristina Almeida Betty.

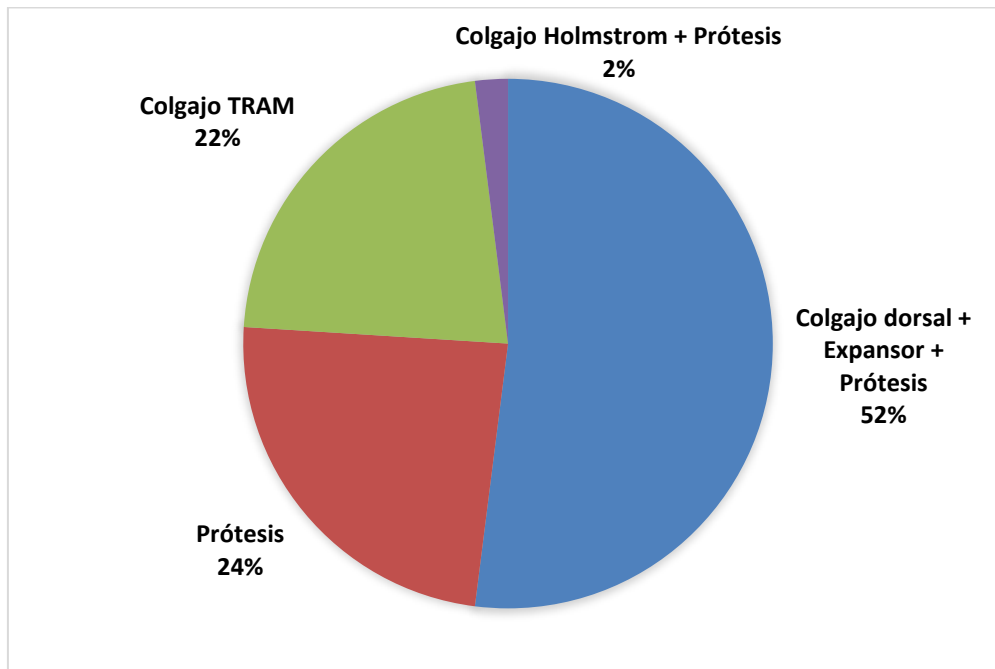
Fuente: Instituto Oncológico Nacional "Dr. Juan Tanca Marengo".

Gráfico 8. Tipo histológico



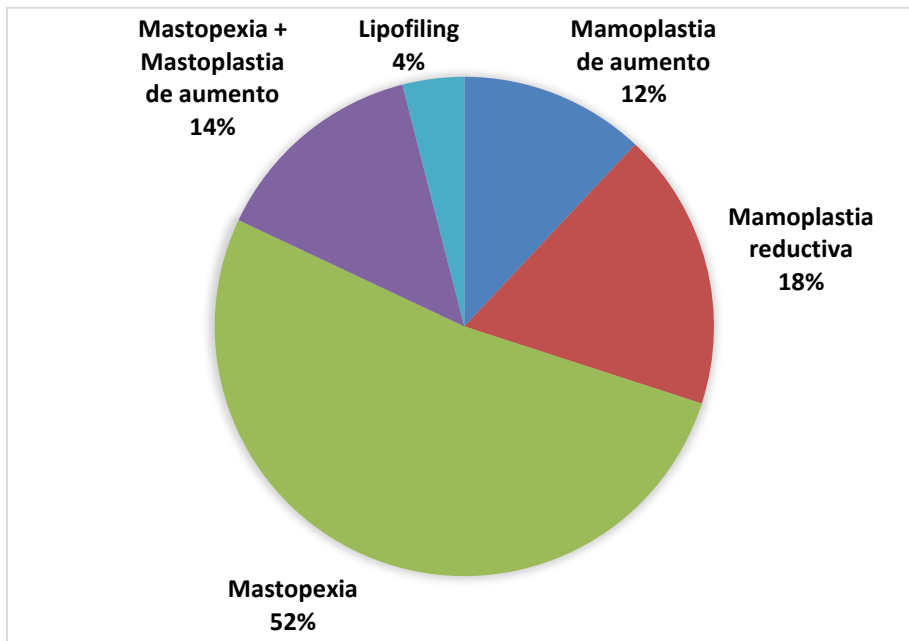
Autora: Johanna Cristina Almeida Betty.
Fuente: Instituto Oncológico Nacional "Dr. Juan Tanca Marengo".

Gráfico 9. Tipo de reconstrucción



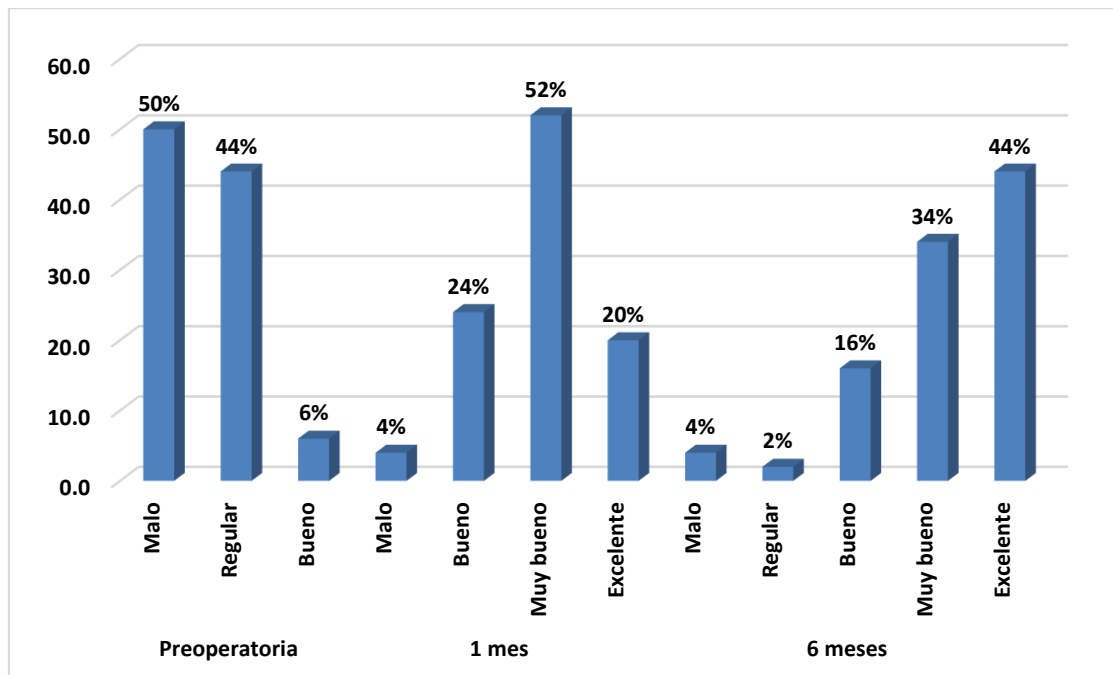
Autora: Johanna Cristina Almeida Betty.
Fuente: Instituto Oncológico Nacional "Dr. Juan Tanca Marengo".

Gráfico 10. Tipo de simetrización



Autora: Johanna Cristina Almeida Betty.
Fuente: Instituto Oncológico Nacional "Dr. Juan Tanca Marengo".

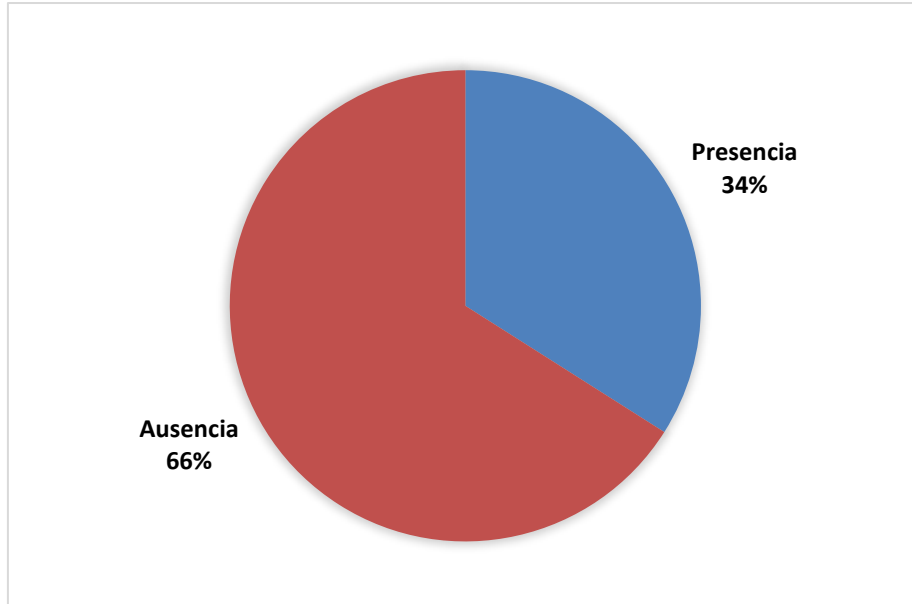
Gráfico 11. Grado de satisfacción preoperatoria y posoperatoria



Autora: Johanna Cristina Almeida Betty.

Fuente: Instituto Oncológico Nacional "Dr. Juan Tanca Marengo".

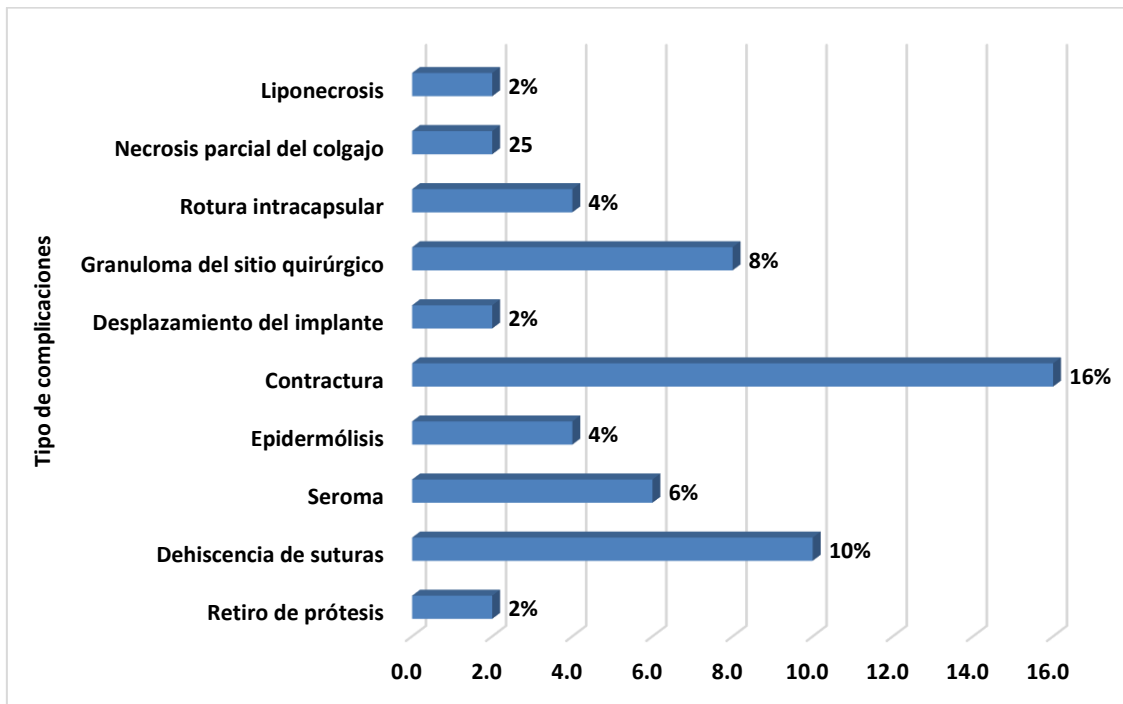
Gráfico 12. Complicaciones



Autora: Johanna Cristina Almeida Betty.

Fuente: Instituto Oncológico Nacional "Dr. Juan Tanca Marengo".

Gráfico 13. Tipo de complicaciones



Autora: Johanna Cristina Almeida Betty.

Fuente: Instituto Oncológico Nacional "Dr. Juan Tanca Marengo".

Anexo 2. Consentimiento informado



UNIVERSIDAD CATÓLICA SANTIAGO DE GUAYAQUIL

SISTEMA DE POSTGRADO

ESCUELA DE GRADUADOS EN CIENCIAS DE LA SALUD

CONSENTIMIENTO INFORMADO PARA ADULTOS

PERCEPCIÓN DE LA SIMETRIZACIÓN MAMARIA CONTRALATERAL POSTMASTECTOMÍA UNILATERAL Y RESULTADOS ESTÉTICOS

La presente investigación tiene como director al Dr. MARIO LEONE PIGNATARO y es realizada por: JOHANNA CRISTINA ALMEIDA BETTY, estudiante de la escuela de graduados en ciencias de la salud de la Universidad Católica de Santiago de Guayaquil, con la finalidad de realizar el trabajo de investigación *“Percepción de la simetrización mamaria contralateral postmastectomía unilateral y resultados estéticos”*, previa a la obtención del título de especialista en cirugía plástica y reconstructiva.

Antes de decidir si participa o no, debe conocer y comprender cada uno de los siguientes apartados.

Una vez que haya comprendido el estudio y si usted desea participar, entonces se le pedirá que firme esta hoja de consentimiento.

Información del estudio. - En el estudio se investigará la percepción de la simetrización mamaria contralateral postmastectomía unilateral y resultados estéticos, esto se llevará a cabo mediante la aplicación de un formulario de recolección de datos que usted llenará.

Beneficios: La información obtenida será utilizada en beneficio de la comunidad, pues con este estudio se conseguirá determinar el grado de percepción de la simetrización mamaria en mujeres mastectomizadas y los resultados estéticos.

Riesgos del estudio: Su participación en la presente investigación no implica riesgo alguno, no afectará ningún aspecto de su integridad física y psicológica.

Confidencialidad. La información que se recogerá será confidencial y no se usará para ningún otro propósito fuera de los de esta investigación.

La participación es voluntaria: La participación en este estudio es estrictamente voluntaria, usted está en libre elección de decidir si desea o no participar en el estudio sin que eso lo perjudique en ninguna forma. Además, usted puede retirarse del estudio cuando así lo desee.

Costos: Usted no tendrá que pagar nada por su participación, en este estudio, ni tampoco recibirá derogación económica alguna.

Preguntas: Si tiene alguna duda sobre esta investigación comuníquese a los números de las responsables de la investigación descritos a continuación: 0991065364. Desde ya le agradecemos su participación.

Yo (participante en el estudio) Con cédula de identidad #....., libremente y sin ninguna presión, acepto participar en este estudio. Estoy de acuerdo con la información que he recibido. Reconozco que la información que provea en el curso de esta investigación es estrictamente confidencial y no será usada para ningún otro propósito fuera de los de este estudio sin mi consentimiento. He sido informado/a de que puedo hacer preguntas sobre esta investigación y que libremente puedo decidir sobre mi participación sin que esto acarree perjuicio alguno. Me han indicado también que tendré que responder un formulario de recolección de datos.

Firma del/la participante del estudio

Anexo 3. Escala de Strasser

1. Malposición

- No se observa defectos.....0 puntos
- Defecto notable.....1 puntos
- Defecto obvio.....5 puntos
- Defecto obvio y deformante.....15 puntos

2. Distorsión

- No se observa defectos.....0 puntos
- Defecto notable.....1 puntos
- Defecto obvio.....5 puntos
- Defecto obvio y deformante.....15 puntos

3. Asimetría

- No se observa defectos.....0 puntos
- Defecto notable.....1 puntos
- Defecto obvio.....5 puntos
- Defecto obvio y deformante.....15 puntos

4. Deformidad del contorno

- No se observa defectos.....0 puntos
- Defecto notable.....1 puntos
- Defecto obvio.....5 puntos
- Defecto obvio y deformante.....15 puntos

5. Cicatriz

- No se observa defectos.....0 puntos

Defecto notable.....1 puntos

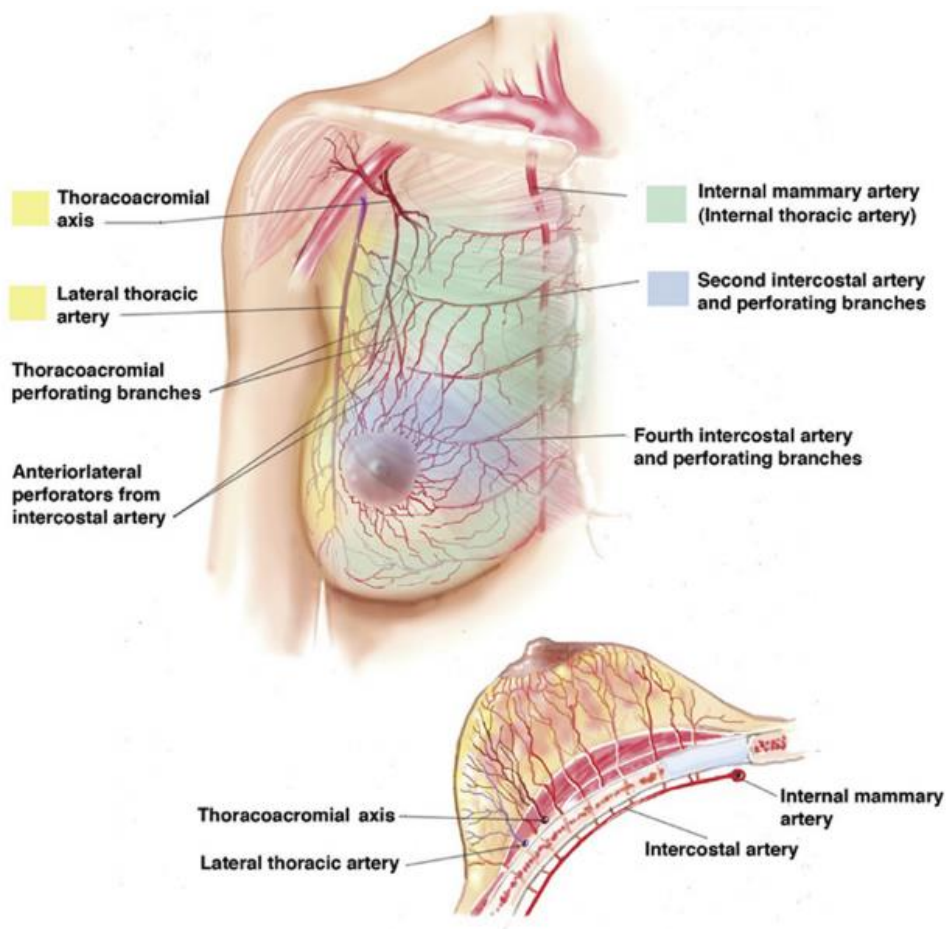
Defecto obvio.....5 puntos

Defecto obvio y deformante.....15 puntos

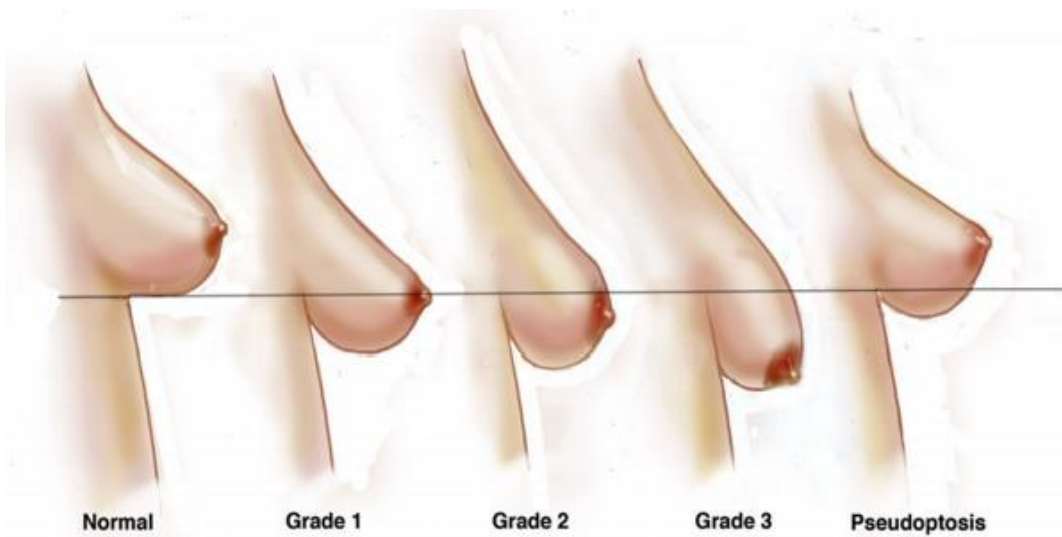
Interpretación:

- 0 puntos resultados excelente
- 1-4 puntos resultado bueno
- 5-14 puntos resultado regular
- 15 o más puntos resultado malo o pobre.

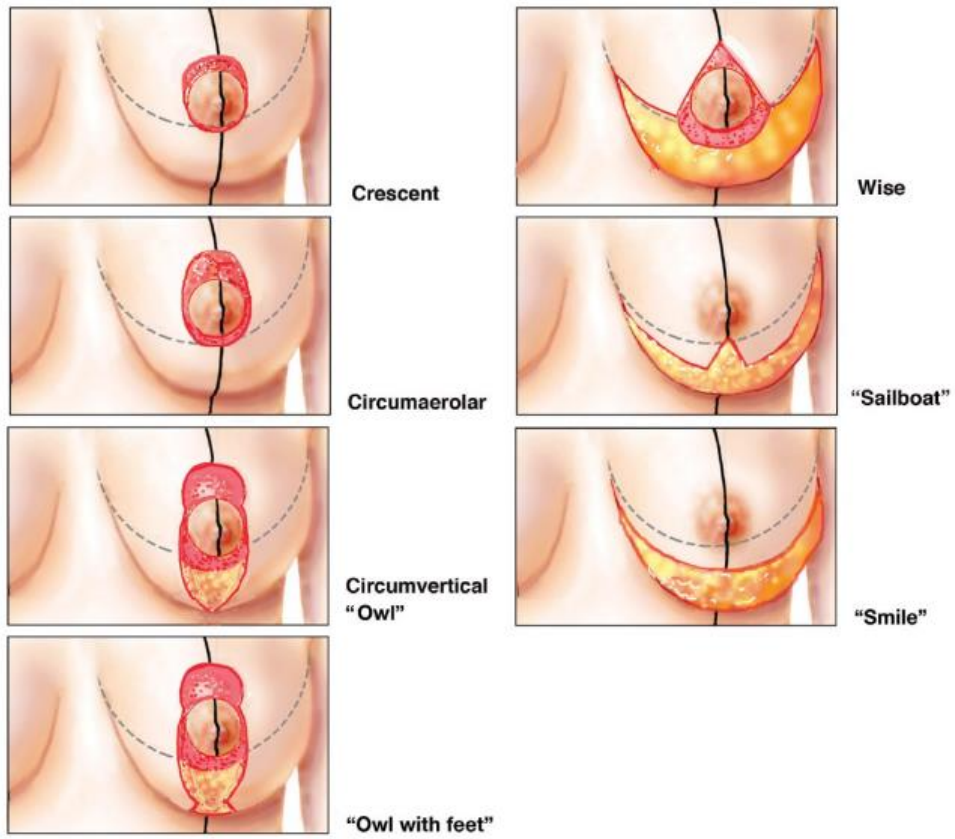
Anexo 4. Anatomía vascular de la glándula mamaria



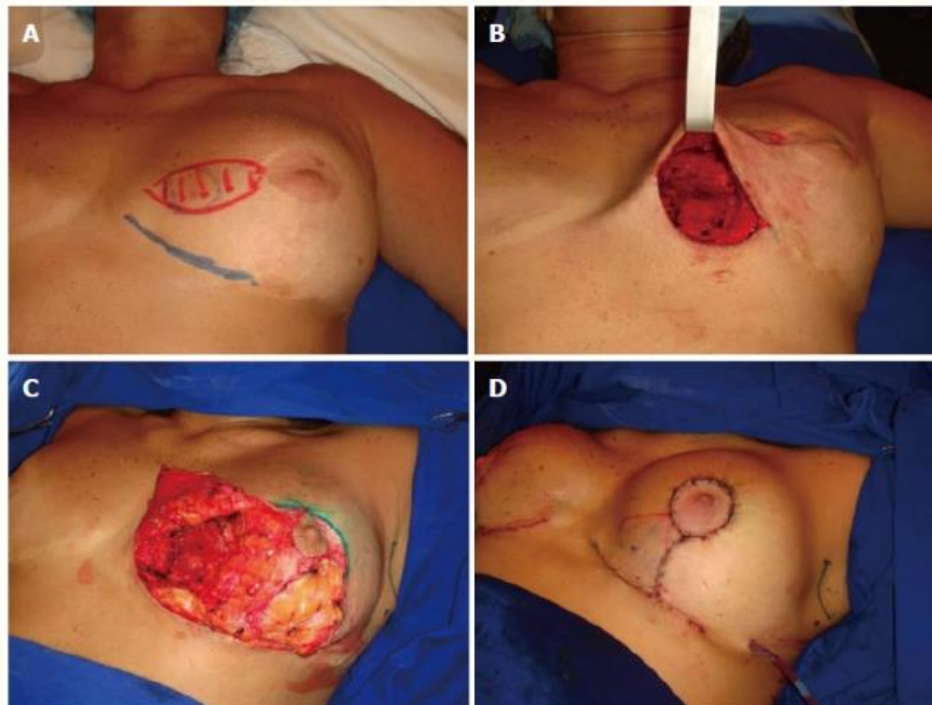
Anexo 5. Clasificación de ptosis Regnault



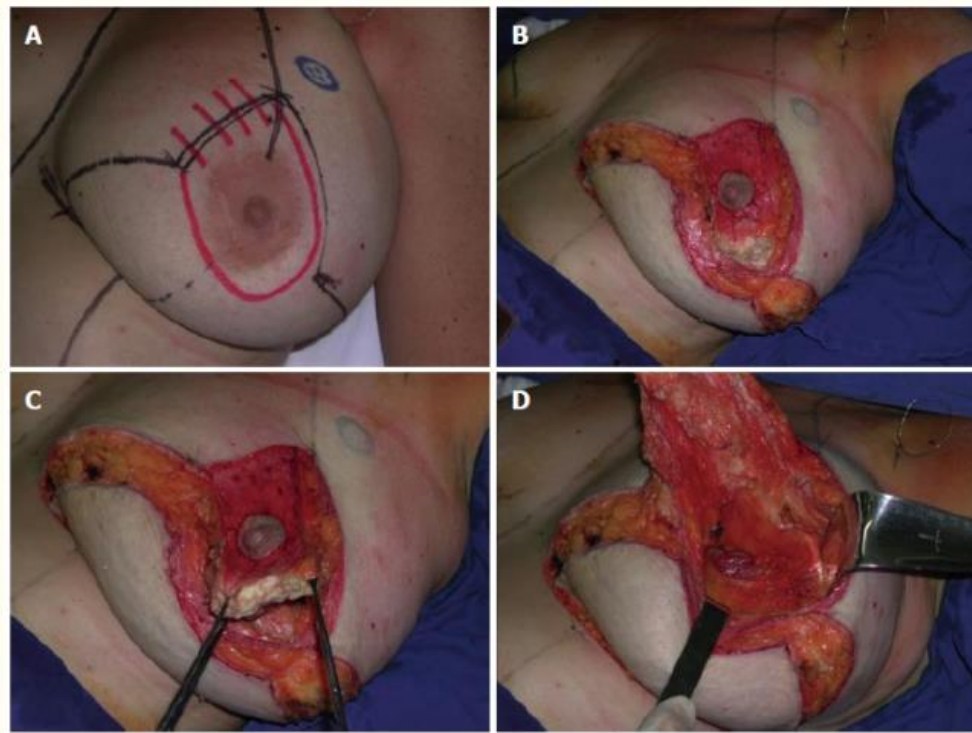
Anexo 6. Tipos de incisiones de mastopexia



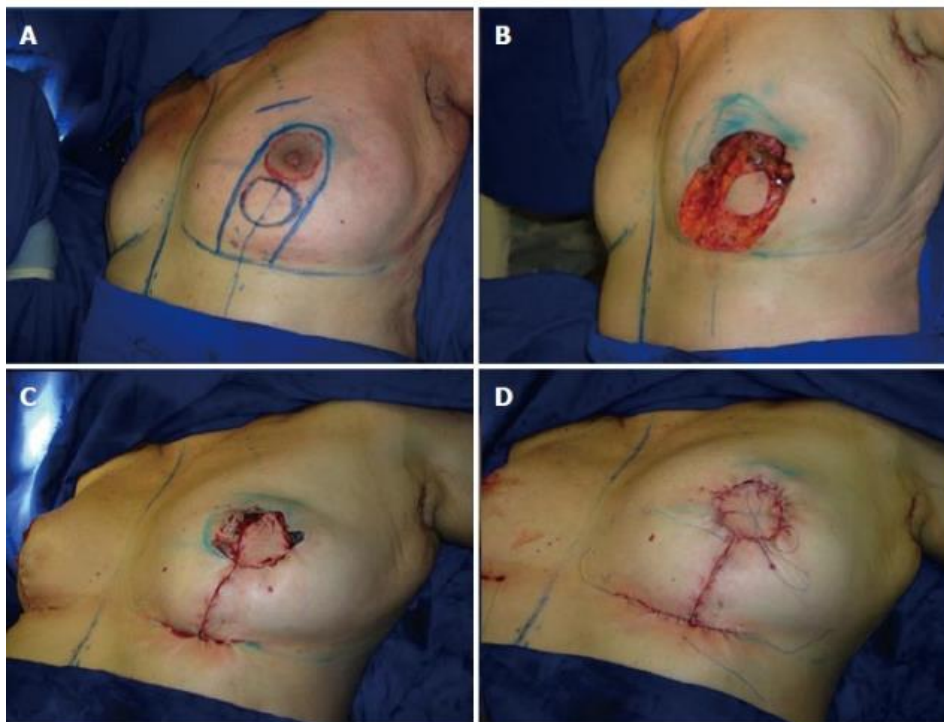
Anexo 7. Técnica de pedículo superior-lateral



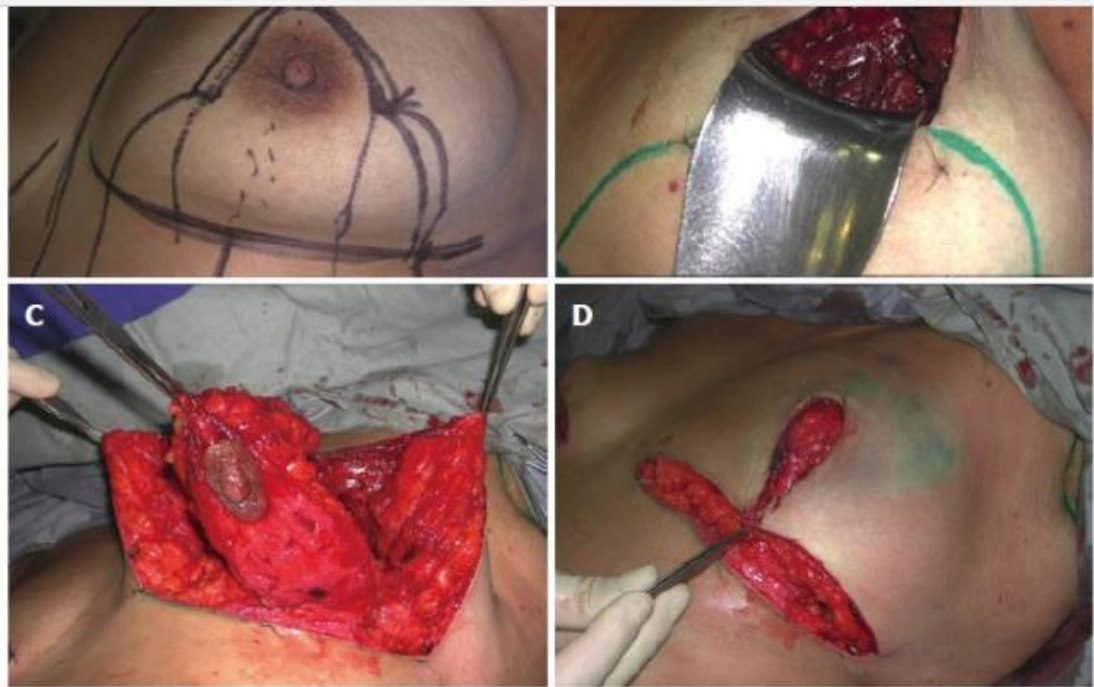Anexo 8. Técnica de pedículo superior-medial



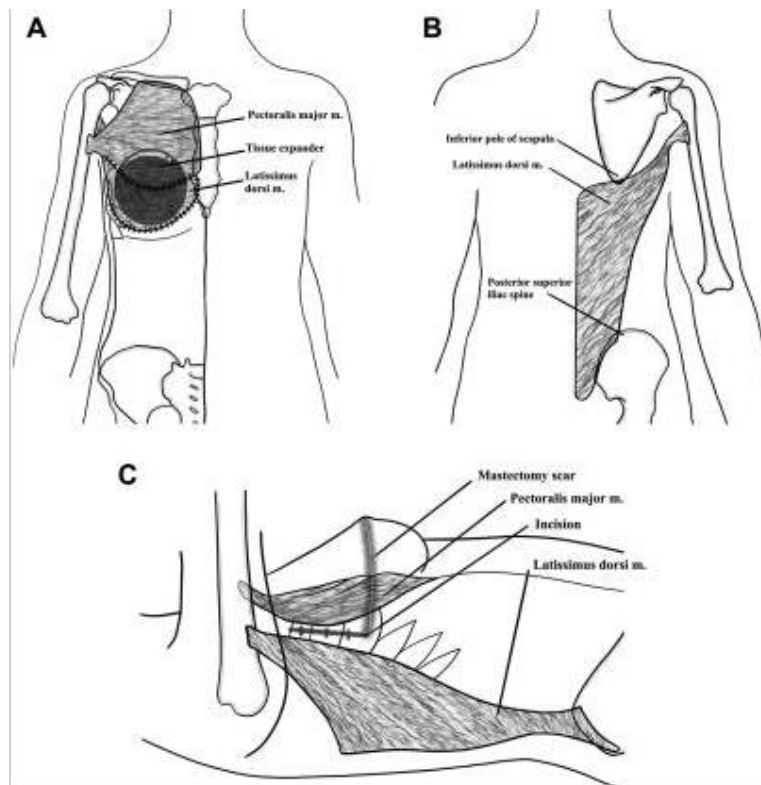
Anexo 9. Técnica de pedículo inferior para la reconstrucción de la cuadrantectomía central



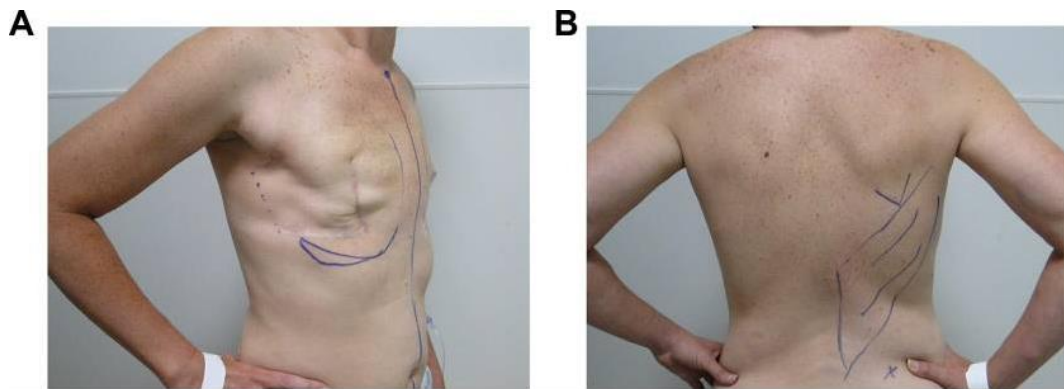
Anexo 10. Técnica de pedículo inferior para la reconstrucción de la cuadrantectomía superior



Anexo 11. Anatomía relevante del colgajo musculocutáneo del dorsal ancho para la reconstrucción mamaria: (A) vistas anteriores, (B) posteriores y (C) laterales.

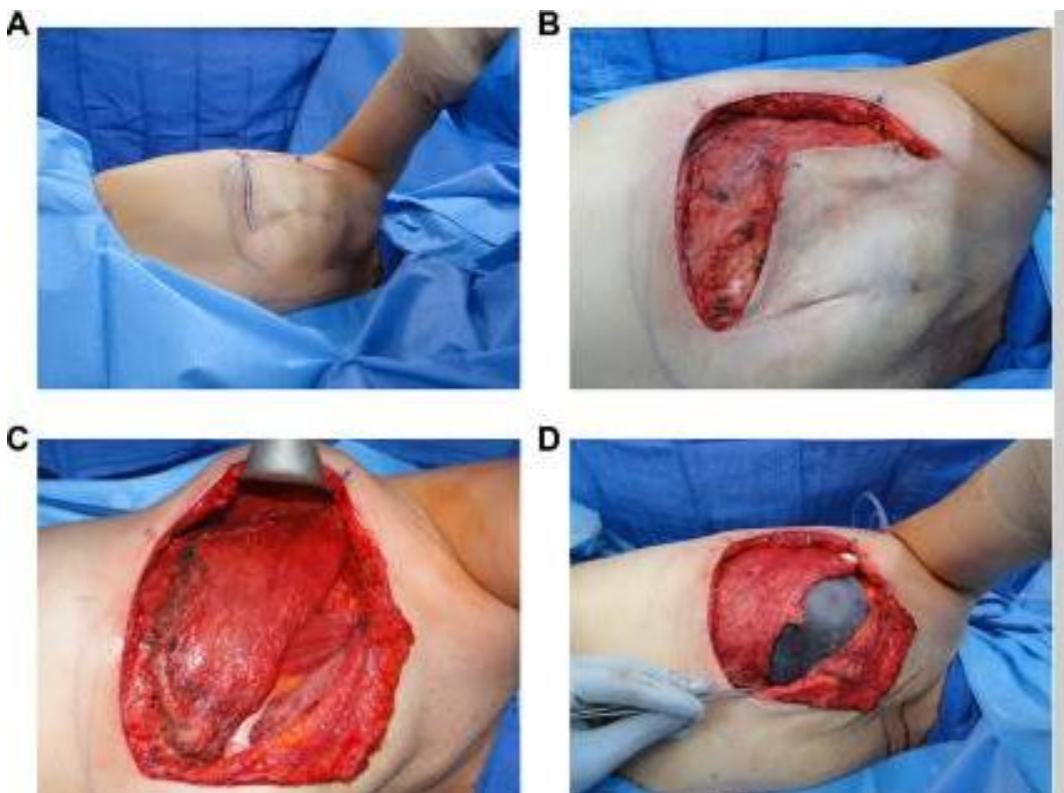


Anexo 12. Diseño de colgajo musculocutáneo del dorsal ancho



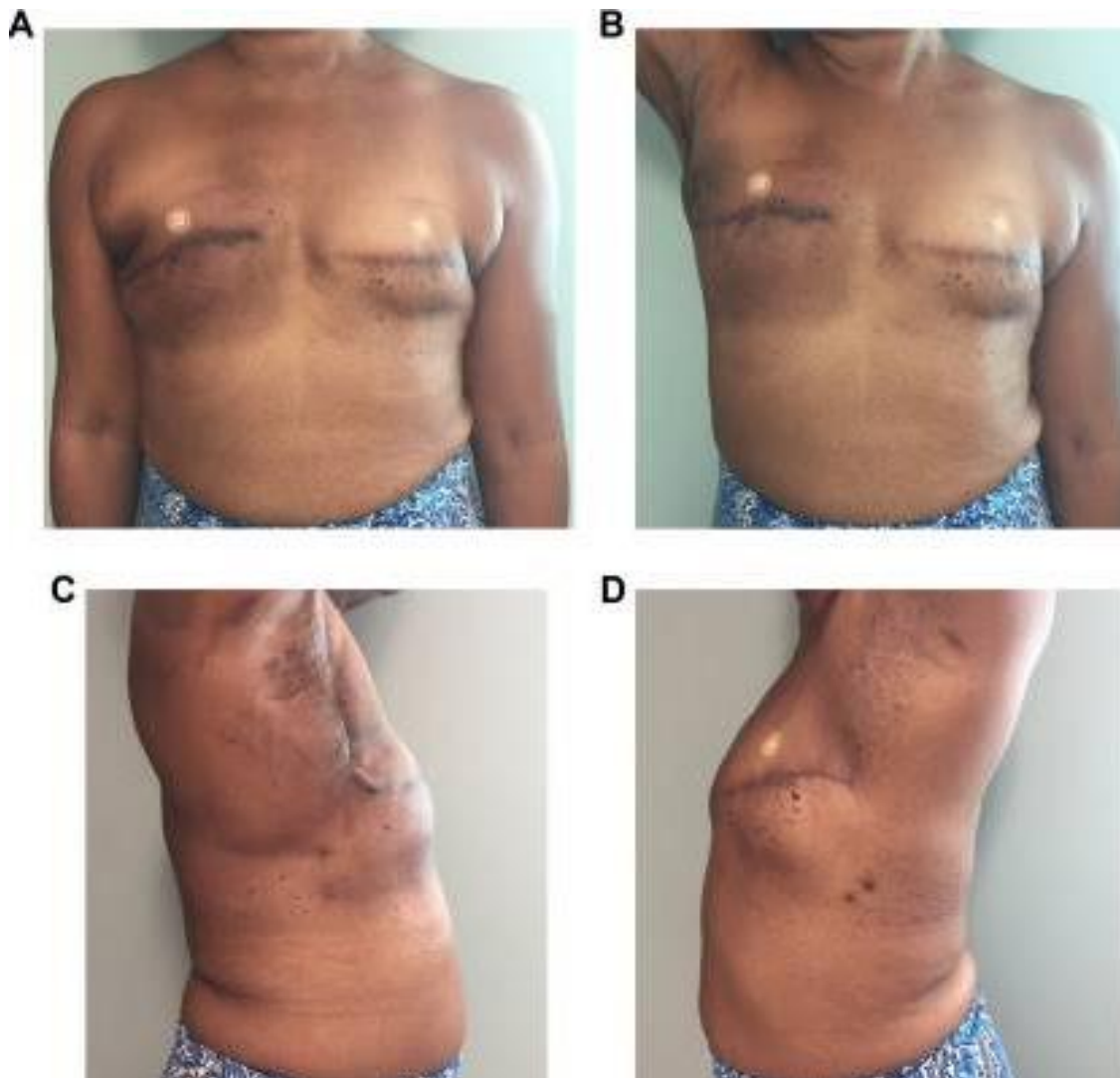
A, Línea media, pliegue inframamario, extensión medial y lateral del montículo mamario. Tener en cuenta la cicatriz de mastectomía previa y la extensión propuesta de la incisión para el acceso posterior a latissimus dorsi. B, Punta de escápula, extensión de la disección de latissimus y cresta ilíaca.

Anexo 13. Técnica del colgajo musculocutáneo del dorsal ancho



A, Paciente en la posición de decúbito lateral izquierdo para el acceso a la disección de la pestaña de latissimus dorsi. B, Disección inicial levantando el colgajo de la mastectomía previa fuera del pectoral mayor. C, El colgajo dorsal ancho se rotó anteriormente a la pared torácica en la posición propuesta. D, Expansor de tejido colocado dentro del colgajo latissimus. El siguiente pectoral mayor se suturará a latissimus para proporcionar una cobertura completa del expansor.

Anexo 14. Resultado postoperatorio de un colgajo musculocutáneo del dorsal ancho derecho “sin cicatrices” y colocación del expansor de tejido bilateral



A, Vista frontal. B, Vista frontal con el brazo derecho levantado. C, vista lateral derecha. D, Vista lateral izquierda. Esta técnica elimina la necesidad de una cicatriz posterior en el sitio del donante a través de una pequeña extensión lateral de la incisión de la mastectomía.



**Presidencia
de la República
del Ecuador**



**Plan Nacional
de Ciencia, Tecnología,
Innovación y Saberes**



SENESCYT
Secretaría Nacional de Educación Superior,
Ciencia, Tecnología e Innovación

DECLARACIÓN Y AUTORIZACIÓN

Yo, **Almeida Betty Johanna Cristina**, con C.C: #0925688582 autora del trabajo de titulación: **Percepción de la simetrización mamaria contralateral postmastectomía unilateral y resultados estéticos** previo a la obtención del título de **Especialista en Cirugía Plástica y Reconstructiva** en la Universidad Católica de Santiago de Guayaquil.

1.- Declaro tener pleno conocimiento de la obligación que tienen las instituciones de educación superior, de conformidad con el Artículo 144 de la Ley Orgánica de Educación Superior, de entregar a la SENESCYT en formato digital una copia del referido trabajo de titulación para que sea integrado al Sistema Nacional de Información de la Educación Superior del Ecuador para su difusión pública respetando los derechos de autor.

2.- Autorizo a la SENESCYT a tener una copia del referido trabajo de titulación, con el propósito de generar un repositorio que democratice la información, respetando las políticas de propiedad intelectual vigentes.

Guayaquil, 25 de Septiembre de 2020

f. _____

Nombre: **Almeida Betty Johanna Cristina**

CI: 0925688582



Presidencia
de la República
del Ecuador



Plan Nacional
de Ciencia, Tecnología,
Innovación y Saberes



SENESCYT
Secretaría Nacional de Educación Superior,
Ciencia, Tecnología e Innovación

REPOSITORIO NACIONAL EN CIENCIA Y TECNOLOGÍA

FICHA DE REGISTRO DE TESIS/TRABAJO DE TITULACIÓN

TEMA Y SUBTEMA:	Percepción de la simetrización mamaria contralateral postmastectomía unilateral y resultados estéticos.		
AUTOR(ES)	Johanna Cristina Almeida Betty.		
REVISOR(ES)/TUTOR(ES)	Mario Leone Pignataro		
INSTITUCIÓN:	Universidad Católica de Santiago de Guayaquil		
FACULTAD:	Escuela de graduados en Ciencias de la salud.		
CARRERA:	CIRUGÍA PLÁSTICA Y RECONSTRUCTIVA		
TÍTULO OBTENIDO:	ESPECIALISTA EN CIRUGÍA PLÁSTICA Y RECONSTRUCTIVA		
FECHA DE PUBLICACIÓN:	25 de septiembre del 2020	No. DE PÁGINAS:	72
ÁREAS TEMÁTICAS:	Cirugía de la mama, mastectomía, Reconstrucción mamaria		
PALABRAS CLAVES/ KEYWORDS:	Simetrización, reconstrucción mamaria, resultado estético, satisfacción.		
RESUMEN/ABSTRACT:	<p>Antecedentes: La reconstrucción mamaria después de la mastectomía a veces requiere el manejo del seno contralateral para lograr resultados estéticos simétricos de larga duración. Existe poca literatura sobre el impacto de esta técnica en los resultados informados por los pacientes, como la satisfacción y la calidad de vida relacionada con la salud. Objetivo: Medir la percepción de los resultados estéticos de la simetrización mamaria post-mastectomía unilateral. Materiales y Métodos: Estudio observacional, analítico, retrospectivo y transversal con enfoque cuantitativo. La muestra son 50 pacientes del Instituto Oncológico Nacional "Dr. Juan Tanca Marengo" en el periodo de enero del 2017 a diciembre del 2019. Resultados: La edad media fue de 45,2 años. La principal comorbilidad encontrada fue la hipertensión arterial (6%). Se realizó reconstrucción mamaria de tipo profiláctica (100%). Los tipos histológicos de cáncer de mama más comunes fueron el carcinoma ductal infiltrante (78%) y el carcinoma lobulillar infiltrante (8%). La técnica quirúrgica más empleada de reconstrucción fue el uso de colgajo dorsal, expansor y prótesis (52%). La mastopexia (52%) fue la técnica de simetrización mamaria contralateral más empleada. A los 6 meses postoperatorio el 44% y 50% considera el resultado cosmético como excelente y bueno respectivamente. La mamoplastia reductiva (55,60%) y la mastopexia (42,30%) fueron los procedimientos de simetrización mamaria con mejores resultados estéticos postoperatorios. Las principales complicaciones postoperatorias fueron la contractura (16%), dehiscencia de suturas (10%) y el granuloma del sitio quirúrgico (8%). Conclusiones: mamoplastia reductiva y la mastopexia fueron los procedimientos de simetrización mamaria con mejores resultados estéticos postoperatorios. La simetrización mamaria proporciona un impacto positivo sobre el grado de satisfacción postoperatoria.</p>		
ADJUNTO PDF:	<input checked="" type="checkbox"/> SI	<input type="checkbox"/> NO	
CONTACTO CON AUTOR/ES:	Teléfono: 0991065364	E-mail: dra.kristinalmeida@hotmail.com	
CONTACTO CON LA INSTITUCIÓN (COORDINADOR DEL PROCESO UTE)::	Nombre: Karina Moreno Barrera		
	Teléfono: 0994326248		
	E-mail: geraldinne.loor@cu.ucsg.edu.ec		
SECCIÓN PARA USO DE BIBLIOTECA			
Nº. DE REGISTRO (en base a datos):			
Nº. DE CLASIFICACIÓN:			
DIRECCIÓN URL (tesis en la web):			