



**UNIVERSIDAD CATÓLICA
DE SANTIAGO DE GUAYAQUIL**

FACULTAD DE CIENCIAS MEDICAS

CARRERA DE ODONTOLOGÍA

TEMA

**Complicaciones estomatológicas en pacientes con Sarcoma
de Kaposi asociado al VIH/SIDA en el Hospital de infectología**

Dr. José Rodríguez Maridueña.

AUTOR

Sánchez Naranjo, Karla Mishell

**Trabajo de titulación previo a la obtención del título de
ODONTÓLOGA**

TUTORA:

Moncayo de Rubio, Gilda Fabiola

Guayaquil, Ecuador

22 de febrero del 2023




UNIVERSIDAD CATÓLICA
DE SANTIAGO DE GUAYAQUIL

FACULTAD DE CIENCIAS MEDICAS
CARRERA DE ODONTOLOGÍA

CERTIFICACIÓN

Certificamos que el presente trabajo de titulación fue realizado en su totalidad por **Sánchez Naranjo, Karla Mishell**, como requerimiento para la obtención del título de **Odontóloga**.

TUTORA

f. 

Moncayo de Rubio, Gilda Fabiola

DIRECTORA DE LA CARRERA

f. _____

Bermúdez Velásquez, Andrea Cecilia

Guayaquil, a los 22 días del mes de febrero del año 2023



UNIVERSIDAD CATÓLICA
DE SANTIAGO DE GUAYAQUIL

FACULTAD DE CIENCIAS MEDICAS
CARRERA DE ODONTOLOGÍA

DECLARACIÓN DE RESPONSABILIDAD

Yo, **Sánchez Naranjo, Karla Mishell**


DECLARO QUE:

El Trabajo de Titulación, **Complicaciones estomatológicas en pacientes con Sarcoma de Kaposi asociado al VIH/SIDA en el Hospital de infectología Dr. José Rodríguez Maridueña**, previo a la obtención del título de **odontóloga**, ha sido desarrollado respetando derechos intelectuales de terceros conforme las citas que constan en el documento, cuyas fuentes se incorporan en las referencias o bibliografías. Consecuentemente este trabajo es de mi total autoría.

En virtud de esta declaración, me responsabilizo del contenido, veracidad y alcance del Trabajo de Titulación referido.

Guayaquil, a los 22 días del mes de febrero del año 2023

LA AUTORA

f. 
Sánchez Naranjo, Karla Mishell



UNIVERSIDAD CATÓLICA
DE SANTIAGO DE GUAYAQUIL

FACULTAD DE CIENCIAS MEDICAS
CARRERA DE ODONTOLOGÍA

AUTORIZACIÓN

Yo, **Sánchez Naranjo, Karla Mishell**

Autorizo a la Universidad Católica de Santiago de Guayaquil a la **publicación** en la biblioteca de la institución del Trabajo de Titulación, **Complicaciones estomatológicas en pacientes con Sarcoma de Kaposi asociado al VIH/SIDA en el Hospital de infectología Dr. José Rodríguez Maridueña**, cuyo contenido, ideas y criterios son de mi exclusiva responsabilidad y total autoría.

Guayaquil, a los 22 días del mes de febrero del año 2023

LA AUTORA:

f. 
Sánchez Naranjo, Karla Mishell

REPORTE URKUND



Document Information

Analyzed document	tesis corregida (1).docx (D158449486)
Submitted	2/12/2023 5:49:00 PM
Submitted by	Estefania del Rocio Ocampo Poma
Submitter email	estefania.ocampo@cu.ucsg.edu.ec
Similarity	0%
Analysis address	estefania.ocampo.ucsg@analysis.orkund.com

Sources included in the report

Entire Document

Complicaciones estomatológicas en pacientes con Sarcoma de Kaposi asociado al VIH/SIDA en el Hospital de Infectología Dr. José Rodríguez Maridueña

Stomatological complications in patients with Kaposi's Sarcoma associated with HIV/AIDS at the Dr. José Rodríguez Maridueña Infectious Diseases Hospital Sánchez Naranjo, Karla Mishell, Moncayo De Rubio, Gilda
1Estudiante de la Universidad Católica Santiago de Guayaquil. 2Docente de la Universidad Católica Santiago de Guayaquil, Ecuador

Introducción: El sarcoma de Kaposi (SK) es la neoplasia más común de las personas que viven con el virus de la inmunodeficiencia humana (VIH) en la actualidad. Objetivo: Identificar las complicaciones estomatológicas en pacientes con Sarcoma de Kaposi asociado al VIH/SIDA en el Hospital de infectología Dr. José Rodríguez Maridueña. Materiales y métodos: Este estudio es retrospectivo, transversal con diseño descriptivo, no experimental. EL universo estuvo compuesto por 50 pacientes con Síndrome de Kaposi asociado a VIH/SIDA en el Hospital de infectología Dr. José Rodríguez Maridueña. Análisis y discusión de resultados: Los resultados con lo que refiere al grupo etario fueron el 87.50% de sexo masculino y 12.50% femenino. En cuanto al diagnóstico por imágenes fueron al 65.00% se les realizó radiografía de tórax. Al 100% de los pacientes se les efectuó pruebas de laboratorio. Las manifestaciones cutáneas el 60.00% de los afectados presentaron pápulas. De las lesiones orales primarias el 57.50% pacientes mostraron macúlas. Por otro lado, entre las lesiones orales secundarias, el 40.00% fueron afectados por candidiasis. Los tratamientos para las lesiones orales que tuvieron los pacientes: más del 50% usaron antifúngicos. Conclusión: De acuerdo con el análisis realizado se obtuvo que los pacientes sexo masculino tuvieron mayor incidencia respecto al sexo femenino, además el estudio por imágenes más frecuente la radiografía de tórax. Adicionalmente, todos los pacientes fueron sometidos a pruebas de laboratorio. Por otro lado, entre las manifestaciones cutáneas, fueron más comunes las pápulas y las macúlas. De las lesiones orales primarias también se mostraron en la mucosa las macúlas y pápulas además de ulceraciones y placa. Por otro lado, sobre las lesiones orales secundarias, se vieron mayormente afectados por candidiasis y por enfermedades periodontales. Los tratamientos para las lesiones orales fueron más recetados antifúngicos y enjuagues orales.

AGRADECIMIENTO

El amor recibido, la dedicación y la paciencia con la que cada día se preocupó mi familia por mi avance y desarrollo de esta tesis, es simplemente único y se refleja en la vida de una hija.

Gracias a Dios por permitirme tan buena experiencia dentro de mi Universidad, gracias por convertirme en un buen profesional, gracias a cada maestro que hizo parte de este proceso integral de formación, en especial a mi tutora Gilda Moncayo; y como recuerdo y prueba viviente en la historia; esta tesis, que perdurará dentro de los conocimientos y desarrollo de las demás generaciones que están por llegar.

A mis compañeros y amigas, Melanie, Layli, Yussi, Melany y Diana, con las que he compartido grandes momentos, por estar a mi lado apoyándome en cada proceso que me otorgo la vida.

En especial a mis abuelos Marco Naranjo, Sonia Bassante, por brindar a mi mamá amor, valores, impulso, motivación, protección y desvelos ya que gracias a ella me siento orgullosa de quien soy ahora.

Karla Mishell Sánchez Naranjo

DEDICATORIA

Quiero darte las gracias por no dejar que me derrumbara.

Por enseñarme a ser valiente, por darme la vida y también valores, por ser mi maestra, mi guía, mi motor, mi ejemplo a seguir y mi mejor amiga.

¡Esto lo hice gracias a ti mamá, lo logramos!



**UNIVERSIDAD CATÓLICA
DE SANTIAGO DE GUAYAQUIL**

FACULTAD DE CIENCIAS MEDICAS

CARRERA DE ODONTOLOGÍA

TRIBUNAL DE SUSTENTACIÓN

f. _____

Dra. Andrea Cecilia Bermúdez Velásquez
DECANO O DIRECTOR DE CARRERA

f. _____

Dra. Estefania Del Rocío Ocampo
COORDINADOR DEL ÁREA O DOCENTE DE LA CARRERA

f. _____

Dra. Linsey García
OPONENTE



**UNIVERSIDAD CATÓLICA
DE SANTIAGO DE GUAYAQUIL**

FACULTAD DE CIENCIAS MEDICAS

CARRERA DE ODONTOLOGÍA

CALIFICACIÓN

TUTORA

DRA. Gilda Moncayo De Rubio

Complicaciones estomatológicas en pacientes con Sarcoma de Kaposi asociado al VIH/SIDA en el Hospital de infectología Dr. José Rodríguez Maridueña

Stomatological complications in patients with Kaposi's Sarcoma associated with HIV/AIDS at the Dr. José Rodríguez Maridueña Infectious Diseases Hospital

Sánchez Naranjo, Karla Mishell¹. Moncayo De Rubio, Gilda²

¹Estudiante de la Universidad Católica Santiago de Guayaquil.

²Docente de la Universidad Católica Santiago de Guayaquil, Ecuador.

Introducción: El sarcoma de Kaposi (SK) es la neoplasia más común de las personas que viven con el virus de la inmunodeficiencia humana (VIH) en la actualidad. **Objetivo:** Identificar las complicaciones estomatológicas en pacientes con Sarcoma de Kaposi asociado al VIH/SIDA en el Hospital de infectología Dr. José Rodríguez Maridueña. **Materiales y métodos:** Este estudio es retrospectivo, transversal con diseño descriptivo, no experimental. EL universo estuvo compuesto por 50 pacientes con Síndrome de Kaposi asociado a VIH/SIDA en el Hospital de infectología Dr. José Rodríguez Maridueña. **Análisis y discusión de resultados:** Los resultados con lo que refiere al grupo etario fueron el 87.50% de sexo masculino y 12.50% femenino. En cuanto al diagnóstico por imágenes fueron al 65.00% se les realizó radiografía de tórax. Al 100% de los pacientes se les efectuó pruebas de laboratorio. Las manifestaciones cutáneas el 60.00% de los afectados presentaron pápulas. De las lesiones orales primarias el 57.50% pacientes mostraron maculas. Por otro lado, entre las lesiones orales secundarias, el 40.00% fueron afectados por candidiasis. Los tratamientos para las lesiones orales que tuvieron los pacientes, más del 50% usaron antifúngicos. **Conclusión:** De acuerdo con el análisis realizado se obtuvo que los pacientes sexo masculino tuvieron mayor incidencia respecto al sexo femenino, además el estudio por imágenes más frecuente la radiografía de tórax. Adicionalmente, todos los pacientes fueron sometidos a pruebas de laboratorio. Por otro lado, entre las manifestaciones cutáneas, fueron más comunes las pápulas y las máculas. De las lesiones orales primarias también se mostraron en la mucosa las máculas y pápulas además de ulceraciones y placa. Por otro lado, sobre las lesiones orales secundarias, se vieron mayormente afectados por candidiasis y por enfermedades periodontales. Los tratamientos para las lesiones orales fueron más recetados antifúngicos y enjuagues orales.

ABSTRACT

Introduction: Kaposi's sarcoma (KS) is the most common neoplasm of people living with the human immunodeficiency virus (HIV) today. **Objective:** To identify dental complications in patients with Kaposi's Sarcoma associated with HIV/AIDS at the Dr. José Rodríguez Maridueña Infectious Hospital. **Materials and methods:** This study is retrospective, cross-sectional with a descriptive, non-experimental design. The universe was made up of 50 patients with Kaposi's Syndrome associated with HIV/AIDS at the Dr. José Rodríguez Maridueña Infectology Hospital. **Analysis and discussion of results:** The results regarding the age group were 87.50% male and 12.50% female. As for the diagnosis by images, 65.00% underwent chest X-ray. Laboratory tests were performed on 100% of the patients. The skin manifestations 60.00% of those affected presented papules. Of the primary oral lesions, 57.50% of the patients showed macules. On the other hand, among the secondary oral lesions, 40.00% were affected by candidiasis. Treatments for oral lesions that patients had, more than 50% used antifungals. **Conclusion:** According to the analysis carried out, it was obtained that the male patients had a higher incidence compared to the female sex, in addition to the most frequent imaging study, chest x-ray. Additionally, all patients underwent laboratory tests. On the other hand, among the skin manifestations, papules and macules were more common. Of the primary oral lesions, macules and papules were also found on the mucosa, as well as ulcerations and plaque. On the other hand, regarding secondary oral lesions, they were mostly affected by candidiasis and periodontal diseases. Treatments for oral lesions were more prescribed antifungals and oral rinses.

Key words: Kaposi's sarcoma, HIV, skin manifestations, oral lesions, oral cavity, prevalence

INTRODUCCIÓN

El sarcoma de Kaposi (SK) es la neoplasia más común de las personas que viven con el virus de la inmunodeficiencia humana (VIH) en la actualidad.¹ Causado por infecciones por el virus del herpes humano 8 (VHH8), es una afección proliferativa multifocal que se puede subdividir en 4 presentaciones clínicas: SK clásico, SK endémico (africano), SK iatrogénico (inmunosupresión/asociado a trasplante) y SK epidémico (relacionados con el VIH), una afección que define el síndrome de inmunodeficiencia adquirida (SIDA).²

Varias investigaciones afirman que, la presentación clínica del sarcoma de Kaposi puede variar desde lesiones cutáneas únicas, pequeñas y localizadas hasta reacciones extensas y ampliamente diseminadas, que afectan el tracto gastrointestinal desde la mucosa oral hasta el recto, y con el pasar del tiempo se puede extender hasta otras vísceras.^{3,4}

Según varios estudios epidemiológicos en cuanto al

porcentaje de afectación, informan que el Sarcoma de Kaposi oral ocurre con frecuencia, especialmente en pacientes con VIH, que muestran afectación oral hasta en un 65 %.⁵ Siendo el paladar (95 %) y la encía (23 %) los sitios más comúnmente afectados, las lesiones intraorales como sitio inicial de La manifestación ocurre en hasta el 22 % de todos los pacientes con SK oral,¹⁰ y en el 77 % de todos los pacientes con SK oral infectados por el VIH.⁶ En el 45 % de todos los casos, las manifestaciones orales y extraorales del SK pueden encontrarse concomitantemente.⁴

Según el estudio de Melbye et al, confirman que, si bien la transmisión de virus del herpes humano 8 en áreas endémicas puede ocurrir horizontalmente de madre a hijo, aún no está claro cómo ocurre la transmisión de VHH8 en el entorno epidémico, y se han postulado varias hipótesis en el pasado: transmisión a través de la saliva, a través de las heces. vía oral, o a través de las relaciones sexuales.⁷

Wescott & Werksman, afirman que la detección temprana de Sarcoma de Kaposi es particularmente importante para los pacientes que reciben tratamiento dental. El dentista debe tener cuidado de no comprometer más la salud del paciente por un tratamiento dental extenso o estresante y de prevenir complicaciones intraoperatorias o postoperatorias.

Algunos estudios informan que, se ha demostrado que la introducción de terapia antirretroviral combinada es eficaz para curar el SK oral, mientras que pueden ser necesarias varias opciones de tratamiento local adicionales, incluida la cirugía de reducción de volumen, para el alivio de los síntomas o para mejorar la estética.² Por otro lado, aluden que la radioterapia se debe aplicar de forma restrictiva para el SK oral debido a reacciones mucosas tóxicas potencialmente graves, mientras que se debe considerar la quimioterapia adicional en casos graves de SK oral que se presentan con enfermedad diseminada generalizada.³

El presente estudio es fundamental para comprender la estrecha

relación entre el VIH y la infección por virus del herpes humano 8 en términos del inicio de la enfermedad y la presentación clínica. Al mismo tiempo, es importante para aumentar la concienciación sobre el Sarcoma de Kaposi oral y garantizar el tratamiento adecuado posterior de los pacientes con Sarcoma de Kaposi oral. Por esta razón, la estadificación clínica representa el factor más importante para elegir el tratamiento óptimo.

El propósito de esta investigación es identificar las complicaciones estomatológicas en pacientes con Sarcoma de Kaposi asociado al VIH/SIDA en el Hospital de infectología Dr. José Rodríguez Maridueña.

MATERIALES Y MÉTODOS

Este estudio es retrospectivo, transversal con diseño descriptivo, no experimental.

Para poder realizar el estudio se efectuó la solicitud a la directora de la Carrera de Odontología de la Universidad Católica de Santiago de Guayaquil, la cual otorgó la documentación necesaria para que el Hospital de infectología Dr. José

Rodríguez Maridueña, pudiese favorecer el historial clínico de los pacientes.

Criterios de Inclusión

- Pacientes ingresados en el Hospital de infectología Dr. José Rodríguez Maridueña desde el 2016 al 2022.
- Pacientes mayores de 18 años.

Criterios de Exclusión

- Pacientes que tengan Síndrome de Kaposi no vinculado a VIH/SIDA.
- Pacientes a los cuales se le hayan llenado los datos de manera incorrecta e incompleta.

EL universo estuvo compuesto por 50 pacientes con Síndrome de Kaposi asociado a VIH/SIDA en el Hospital de infectología Dr. José Rodríguez Maridueña. De lo cual por medio de los criterios de selección se pudo obtener una muestra de 40 historias clínicas, con un nivel de confianza de 95% y un margen de error de 5%.

Una vez obtenido la muestra se le solicito al departamento de estadística la base de datos de las

historias clínicas para poder realizar la recolección de información.

Las variables a analizar fueron las siguientes: grupo etario, estudios complementarios, manifestaciones cutáneas, lesiones orales y tratamientos.

En cuanto al grupo etario, se analizaron ambos sexos, entre los estudios complementarios, se examinaron el diagnóstico por imágenes y las pruebas de laboratorio. En cuanto a las lesiones cutáneas se detallaron todas las encontradas en la muestra así mismo como las lesiones orales. Por lo que respecta el tratamiento, se consideró solamente el administrado para las lesiones de cavidad oral.

Una vez obtenido toda la información, se la ingreso en una tabla para la recolección y unificación de todos los datos, Después, se establecieron los gráficos, tablas y pruebas estadísticas con un nivel de confianza del 95% en el programa SPSS versión 26.

RESULTADOS

Grupo Etario

De la muestra de 40 pacientes obtenida en las historias clínicas del Hospital de infectología Dr. José Rodríguez Maridueña, 35 (87.50%) fueron de sexo masculino y 5 (12.50%) femenino. La edad mínima fue de 20 años y la máxima de 65 años, en cuanto al promedio se obtuvo 36.9. **Gráfico 1**

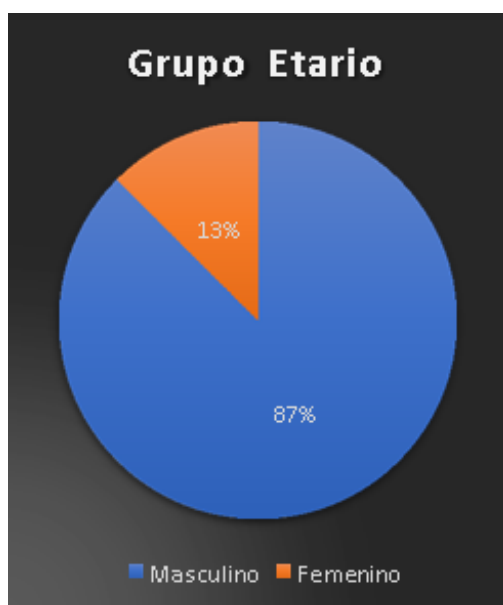

Gráfico 1 Grupo Etario

Estudios complementarios

Diagnóstico por imágenes

Los resultados obtenidos fueron en cuanto al diagnóstico por imágenes fueron 26 (65.00%) pacientes se les realizo radiografía de tórax, a 14 (35.00%) RMN de

cerebro, a 13 (32.50%) ecografía abdominal, a 9 (22.50%) individualmente se les realizo tomografía simple de cerebro, ecografía de extremidades y ecografía pélvica. **Gráfico 2**

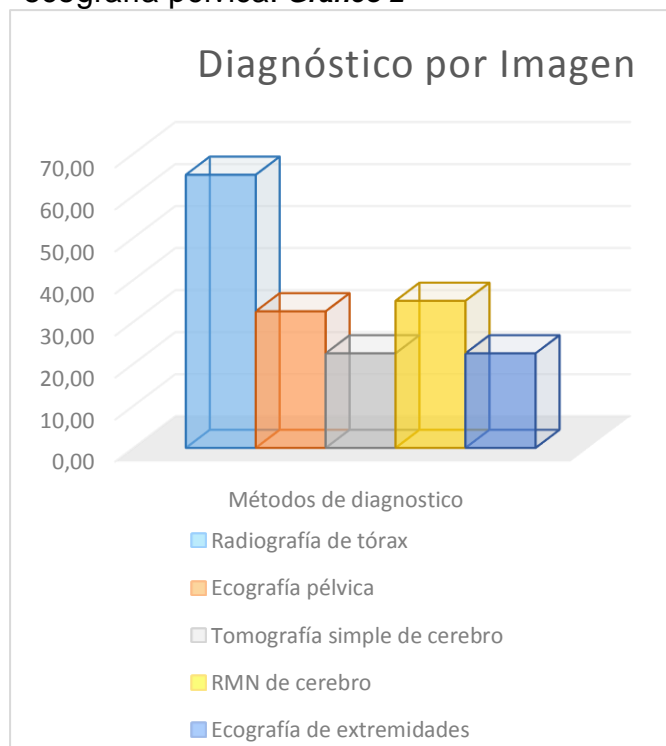


Gráfico 2 Diagnóstico por imágenes

Pruebas de Laboratorio

Con lo que refiere a las pruebas de laboratorio al 100% de los pacientes se les efectuó las siguientes pruebas: Western blot, Elisa, BDK, PCR, Biometría hemática, VDRL, Electrolitos y Bioquímica sanguínea. **Tabla 1**

Tabla 1 Pruebas de laboratorio

Pruebas de Laboratorio		
	n	%
Western blot	40	100,00
Elisa	40	100,00

BDK	40	100,00
PCR	40	100,00
Biometría hemática	40	100,00
VDLR	40	100,00
Electrolitos	40	100,00
Bioquímica sanguínea	40	100,00

Manifestaciones Cutáneas

Los resultados de las manifestaciones cutáneas se dieron de esta manera: 24 (60.00%) de los afectados presentaron *pápulas*, 15 (37.50%) *máculas*, 14 (35.00%) tenían *ulceras*, 12 (30.00%) *placas*, 9 (22.50%) *nódulos*, mientras que 3 (7.50%) tuvieron *tumores* y *máculas hipercrómicas*, respectivamente. **Gráfico 3**

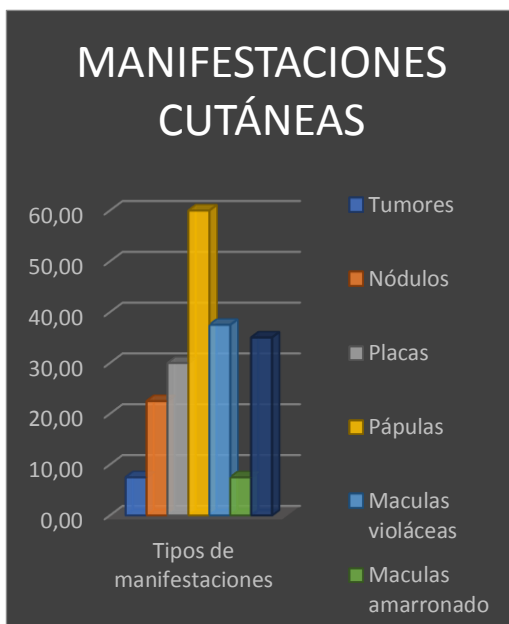

Gráfico 3 Manifestaciones cutáneas

Lesiones orales

En cuanto a las lesiones orales, se las dividió en primarias y secundarias.

Lesiones orales primarias

Los resultados de las lesiones primarias fueron: 23 (57.50%) pacientes mostraron *maculas*, 16 (40.00%) tuvieron *placa*, 11 (27.50%) *pápulas*, 4 (10.00%) *tumores*, y 2 (5.00%), tuvieron equitativamente: *nódulos*, *ulceraciones* y *hemorragias*.

Gráfico 4

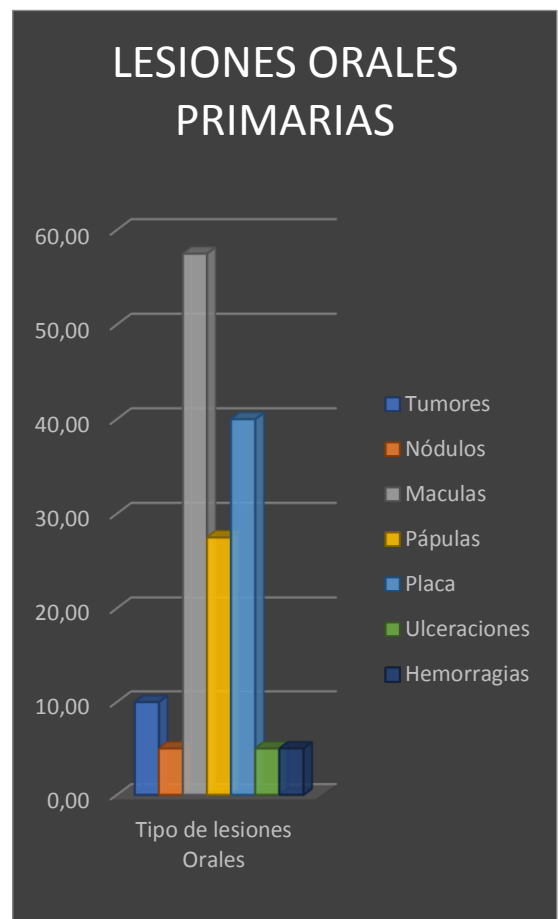


Gráfico 4 Lesiones orales primarias

Lesiones orales secundarias

Se obtuvieron como resultado, en cuanto a las *lesiones orales secundarias* lo siguiente: 22 (55.00%) *no presentaron lesiones*, 16 (40.00%) fueron afectados de *candidiasis*, 3 (7.50%) tuvieron *GUN* y 2 (5.00%) por *periodontitis*.

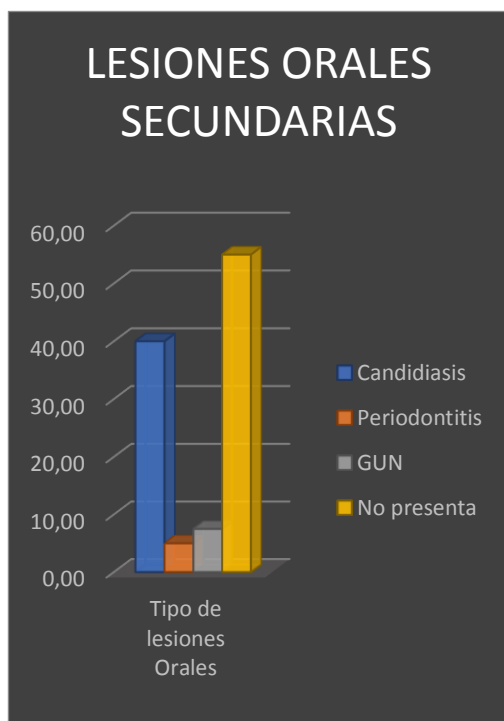


Gráfico 5 Lesiones orales secundarias

Tratamientos orales

Por lo concerniente a los tratamientos para las lesiones orales que tuvieron los pacientes, a 26 (65.00%) se les recetó fluconazol, a 18 (45.00%) Nistatina, a 16 (40.00%) Clorhexidina enjuague, 2 (5.00%) los siguientes medicamentos por cada uno: Solución de Stanford, Roxicaína, Aciclovir y 1 (2.50%) Cloruro de sodio 0,9%. **Tabla 2**

Tabla 2 Tratamiento para las lesiones orales que presentaron los pacientes.

Tratamientos orales		
	n	%
Fluconazol	26	65
Nistatina	18	45
Clorhexidina enjuague	16	40
Cloruro de sodio 0,9%	1	2,5
Solución de Stanford	2	5
Roxicaína	2	5
Aciclovir	2	5

ANÁLISIS Y DISCUSIÓN

La presencia de complicaciones orales puede tener un impacto negativo relevante en la calidad de vida de estos pacientes. Su atención integral debe incluir la observación, detección y tratamiento de las patologías orales, las cuales pueden ser complejas y diversas; y puede representar un reto para el clínico.⁸

Los resultados con lo que refiere al grupo etario fueron el 87.50% de sexo *masculino* y 12.50% *femenino*. El promedio de la edad fue de *promedio* 36.9. De la misma forma, se pudo notar en el estudio de **Liu et al**⁹, quienes incluyeron en su investigación, setenta y seis estudios elegibles que representan 71 períodos de tiempo. Para las personas con Sarcoma de Kaposi

infectadas por el VIH, la incidencia fue significativamente menor en mujeres que en hombres.⁹ Los autores **Semango et al**¹⁰, por lo contrario indican que en su estudio se utilizaron 51 pacientes que fueron diagnosticados como Sarcoma de Kaposi positivos y VIH positivos, de los cuales, las mujeres fueron significativamente más propensas que los hombres con un 82.35%. . Adicionalmente, confirman que fue más prominente en el grupo de edad de más de 35 años, algo muy similar al promedio de edad del presente estudio. ¹⁰

En cuanto al diagnóstico por imágenes fueron al 65.00% se les realizó radiografía de tórax, seguido de RMN de cerebro en un 35.00%. De la misma forma, en el estudio de **Addula et al**¹¹, aseguran que una radiografía de tórax es recomendable en todos los pacientes con sarcoma de Kaposi relacionado con el VIH/SIDA para evaluar la afectación pulmonar. Al mismo tiempo, expresan que los hallazgos radiográficos son variables e inespecíficos y pueden incluir cualquiera de los siguientes: Infiltrados reticulonodulares

difusos e Infiltrados intersticiales.¹¹ En el estudio de **Pozniak et al**¹², también indican que la tomografía computarizada de tórax es importante, ya que se pueden hallar los cuatro signos más comunes que incluyen la presencia de una masa, nódulos, engrosamiento del árbol broncovascular y derrames pleurales.¹²

Al 100% de los pacientes se les efectuó las siguientes pruebas de laboratorio: Western blot, Elisa, BDK, PCR, Biometría hemática, VDRL, Electrolitos y Bioquímica sanguínea. Asimismo, en el estudio de **Pivovar et al**¹³, sugieren que la biopsia, los hallazgos histopatológicos y las pruebas de laboratorio son esenciales para el diagnóstico definitivo en estos pacientes.¹³

En referencia a las *manifestaciones cutáneas* el 60.00% de los afectados presentaron *pápulas*, el 37.50% *maculas* y el 35.00% *ulceras*. Como en el estudio de **Mohanna et al**¹⁴, en el cual los autores afirman que el 71 % de los pacientes pueden desarrollar patologías orales junto con

afectación cutánea y visceral.¹⁴ Igualmente, en la investigación de **Schwartz**¹⁵, quien autor asevera que las manifestaciones en la piel, van desde máculas, parches y pápulas hasta nódulos o tumores. Conjuntamente, anuncian que los sitios más comunes de diseminación de la enfermedad incluyen la piel, las superficies mucosas, el tracto respiratorio y los ganglios linfáticos, y la enfermedad diseminada extensa a menudo se asocia con linfedema.¹⁵

De las lesiones orales primarias el 57.50% pacientes mostraron maculas, mientras el 40.00% tuvieron placa y el 27.50% pápulas. Por otro lado, entre las *lesiones orales secundarias*, el 40.00% fueron afectados por *candidiasis* y el 12.50% por enfermedades periodontales. De la misma forma, en el estudio de **Ficarra et al**³, informan que el lugar de afectación más frecuente es el paladar (95 %) y la encía (23 %). Además, aseguran que el 45 % de todos los casos, las lesiones aparecen típicamente como máculas vasculares parduscas-lívidas, progresan hacia un crecimiento nodular que resulta en

enfermedad periodontal, pérdida de dientes e incluso destrucción del hueso alveolar más tarde en el curso.³ Análogamente, en el estudio de **Freeman et al**¹⁶, encontraron que el 24.2 % es propenso a tener candidiasis y el 19.8% de padecer GUN (Gingivitis ulcerativa necrotizante).¹⁶ Por otra parte, otro estudio de **Fatahzadeh**¹⁷, manifiesta que el desarrollo del sarcoma de Kaposi en la cavidad oral puede causar daño tisular local, dolor, sangrado o interferencia con las funciones orales y el uso de prótesis, todo lo cual puede afectar negativamente el estado nutricional del paciente, la adherencia al tratamiento médico y la calidad de vida.¹⁷

Relativo a los tratamientos para las lesiones orales que tuvieron los pacientes, más del 50% usaron antifúngicos y enjuagues bucales. Similar a la investigación de **Shetty**¹⁸, quien afirma que varias terapias locales como antifúngicos, antibióticos entre otros fármacos que tienen como objetivo erradicar pequeñas lesiones, sin embargo, estas no aseguran la no recurrencia de estas.¹⁸

CONCLUSIONES

De acuerdo con el análisis realizado se obtuvo que los pacientes sexo masculino tuvieron mayor incidencia respecto al sexo femenino, además el estudio por imágenes más frecuente la radiografía de tórax.

Adicionalmente, todos los pacientes fueron sometidos a pruebas de laboratorio. Por otro lado, entre las *manifestaciones cutáneas*, fueron más comunes las pápulas y las maculas. De las lesiones orales primarias también se mostraron en la mucosa las maculas y pápulas además de ulceraciones y placa. Por otro lado, sobre las *lesiones orales secundarias*, se vieron *mayormente* afectados por *candidiasis* y por enfermedades periodontales. Los tratamientos para las lesiones orales fueron más recetados antifúngicos y enjuagues orales.

Finalmente, es importante mantener un control de las lesiones orales, las cuales pueden conllevar al empeoramiento del estado de salud del paciente y de esta forma afectar en su calidad de vida.

REFERENCIAS

1. Plancoulaine S, Abel L, van Beveren M, Trégouët DA, Joubert M, Tortevoye P, et al. Human herpesvirus 8 transmission from mother to child and between siblings in an endemic population. *Lancet Lond Engl.* 2000;356:1062-5.
2. Thieringer FM, Cede J, Glatz K, Roehling S, Stoeckle M, Leiggner CS. Oral Kaposi's Sarcoma: A Case Report and Literature Review on Treatment Management. *Craniomaxillofacial Trauma Reconstr Open.* 2021;6:24727512211036330.
3. Ficarra G, Berson AM, Silverman S, Quivey JM, Lozada-Nur F, Sooy DD, et al. Kaposi's sarcoma of the oral cavity: a study of 134 patients with a review of the pathogenesis, epidemiology, clinical aspects, and treatment. *Oral Surg Oral Med Oral Pathol.* 1988;66:543-50.
4. Glick M, Muzyka BC, Lurie D, Salkin LM. Oral manifestations associated with HIV-related disease as markers for immune suppression and AIDS. *Oral Surg Oral Med Oral Pathol.* 1994;77:344-9.
5. Rohrmus B, Thoma-Greber EM, Bogner JR, Röcken M. Outlook in oral and cutaneous Kaposi's sarcoma. *Lancet Lond Engl.* 2000;356:2160.
6. Ramírez-Amador V, González M, de la Rosa E, Esquivel L, Volkow P, Ochoa FJ, et al. Oral

- findings in Mexican AIDS patients with cancer. *J Oral Pathol Med Off Publ Int Assoc Oral Pathol Am Acad Oral Pathol.* 1993;22:87-91.
7. Melbye M, Cook PM, Hjalgrim H, Begtrup K, Simpson GR, Biggar RJ, et al. Risk factors for Kaposi's-sarcoma-associated herpesvirus (KSHV/HHV-8) seropositivity in a cohort of homosexual men, 1981-1996. *Int J Cancer.* 1998;77:543-8.
 8. Lomelí-Martínez SM, González-Hernández LA, Ruiz-Anaya A de J, Lomelí-Martínez MA, Martínez-Salazar SY, Mercado González AE, et al. Oral Manifestations Associated with HIV/AIDS Patients. *Med Kaunas Lith.* 2022;58:1214.
 9. Liu Z, Fang Q, Zuo J, Minhas V, Wood C, Zhang T. The worldwide incidence of Kaposi's sarcoma in the HIV/AIDS era. *HIV Med.* 2018;19:355-64.
 10. Semango GP, Charles RM, Swai CI, Mremi A, Amsi P, Sonda T, et al. Prevalence and associated risk factors for Kaposi's sarcoma among HIV-positive patients in a referral hospital in Northern Tanzania: a retrospective hospital-based study. *BMC Cancer.* 2018;18:1258.
 11. Addula D, Das CJ, Kundra V. Imaging of Kaposi sarcoma. *Abdom Radiol N Y.* 2021;46:5297-306.
 12. Pozniak AL, Latif AS, Neill P, Houston S, Chen K, Robertson V. Pulmonary Kaposi's sarcoma in Africa. *Thorax.* 1992;47:730-3.
 13. Pivovar A, Chaiben CL, Gil FBD, Lima AAS de. Oral Kaposi's sarcoma in immunosuppressed patients: report of cases. *RSBO Online.* 2013;10:89-95.
 14. Mohanna S, Bravo F, Ferrufino JC, Sanchez J, Gotuzzo E. Classic Kaposi's sarcoma presenting in the oral cavity of two HIV-negative Quechua patients. *Med Oral Patol Oral Cirugia Bucal.* 2007;12:E365-368.
 15. Schwartz RA. Kaposi's sarcoma: an update. *J Surg Oncol.* 2004;87:146-51.
 16. Freeman A, Liberali S, Coates E, Logan R. Oral health in Australian HIV patients since the advent of combination antiretroviral therapy. *Aust Dent J.* 2012;57:470-6.
 17. Fatahzadeh M. Kaposi sarcoma: review and medical management update. *Oral Surg Oral Med Oral Pathol Oral Radiol.* 2012;113:2-16.
 18. Shetty K. Management of oral Kaposi's sarcoma lesions on HIV-positive patient using highly active antiretroviral therapy: Case report and a review of the literature. *Oral Oncol Extra.* 2005;41:226-9.

ANEXO 1: EVIDENCIA FOTOGRÁFICA



Recolección de historias clínicas

DECLARACIÓN Y AUTORIZACIÓN

Yo, **Sánchez Naranjo, Karla Mishell** con C.C: # 0940336415 autora del trabajo de titulación: **Complicaciones estomatológicas en pacientes con Sarcoma de Kaposi asociado al VIH/SIDA en el Hospital de infectología Dr. José Rodríguez Maridueña**, previo a la obtención del título de **odontóloga** en la Universidad Católica de Santiago de Guayaquil.

1.- Declaro tener pleno conocimiento de la obligación que tienen las instituciones de educación superior, de conformidad con el Artículo 144 de la Ley Orgánica de Educación Superior, de entregar a la SENESCYT en formato digital una copia del referido trabajo de titulación para que sea integrado al Sistema Nacional de Información de la Educación Superior del Ecuador para su difusión pública respetando los derechos de autor.

2.- Autorizo a la SENESCYT a tener una copia del referido trabajo de titulación, con el propósito de generar un repositorio que democratice la información, respetando las políticas de propiedad intelectual vigentes.

Guayaquil, 22 de febrero del 2023



f. _____

Nombre: **Sánchez Naranjo, Karla Mishell**
C.C: **0940336415**



REPOSITORIO NACIONAL EN CIENCIA Y TECNOLOGÍA

FICHA DE REGISTRO DE TESIS/TRABAJO DE TITULACIÓN

TEMA Y SUBTEMA:	Complicaciones estomatológicas en pacientes con Sarcoma de Kaposi asociado al VIH/SIDA en el Hospital de infectología Dr. José Rodríguez Maridueña.		
AUTOR(ES)	Sánchez Naranjo, Karla Mishell		
REVISOR(ES)/TUTOR(ES)	Moncayo de Rubio, Gilda Fabiola		
INSTITUCIÓN:	Universidad Católica de Santiago de Guayaquil		
FACULTAD:	Ciencias medicas		
CARRERA:	Odontología		
TITULO OBTENIDO:	Odontólogo		
FECHA DE PUBLICACIÓN:	22 de febrero del 2023	No. DE PÁGINAS:	11
ÁREAS TEMÁTICAS:	Patología		
PALABRAS CLAVES/KEYWORDS:	Kaposi's sarcoma, HIV, skin manifestations, oral lesions, prevalence, oral cavity.		

RESUMEN/ABSTRACT:

Introducción: El sarcoma de Kaposi (SK) es la neoplasia más común de las personas que viven con el virus de la inmunodeficiencia humana (VIH) en la actualidad. **Objetivo:** Identificar las complicaciones estomatológicas en pacientes con Sarcoma de Kaposi asociado al VIH/SIDA en el Hospital de infectología Dr. José Rodríguez Maridueña. **Materiales y métodos:** Este estudio es retrospectivo, transversal con diseño descriptivo, no experimental. EL universo estuvo compuesto por 50 pacientes con Síndrome de Kaposi asociado a VIH/SIDA en el Hospital de infectología Dr. José Rodríguez Maridueña. **Análisis y discusión de resultados:** Los resultados con lo que refiere al grupo etario fueron el 87.50% de sexo masculino y 12.50% femenino. En cuanto al diagnóstico por imágenes fueron al 65.00% se les realizó radiografía de tórax. Al 100% de los pacientes se les efectuó pruebas de laboratorio. Las manifestaciones cutáneas el 60.00% de los afectados presentaron pápulas. De las lesiones orales primarias el 57.50% pacientes mostraron maculas. Por otro lado, entre las lesiones orales secundarias, el 40.00% fueron afectados por candidiasis. Los tratamientos para las lesiones orales que tuvieron los pacientes, más del 50% usaron antifúngicos. **Conclusión:** De acuerdo con el análisis realizado se obtuvo que los pacientes sexo masculino tuvieron mayor incidencia respecto al sexo femenino, además el estudio por imágenes más frecuente la radiografía de tórax. Adicionalmente, todos los pacientes fueron sometidos a pruebas de laboratorio. Por otro lado, entre las manifestaciones cutáneas, fueron más comunes las pápulas y las máculas. De las lesiones orales primarias también se mostraron en la mucosa las máculas y pápulas además de ulceraciones y placa. Por otro lado, sobre las lesiones orales secundarias, se vieron mayormente afectados por candidiasis y por enfermedades periodontales. Los tratamientos para las lesiones orales fueron más recetados antifúngicos y enjuagues orales.

ADJUNTO PDF:	<input checked="" type="checkbox"/> SI	<input type="checkbox"/> NO
CONTACTO CON AUTOR/ES:	Teléfono: +593961549209	E-mail: karla.sanchez08.cu.ucsg.edu.ec
CONTACTO CON LA INSTITUCIÓN (COORDINADOR DEL PROCESO UTE)::	Nombre: Dra. Estefania del Rocío, Ocampo Poma	
	Teléfono: +593996757081	
	Email: estefania.ocampo@cu.ucsg.edu.ec	

SECCIÓN PARA USO DE BIBLIOTECA

Nº. DE REGISTRO (en base a datos):	
Nº. DE CLASIFICACIÓN:	
DIRECCIÓN URL (tesis en la web):	