



**UNIVERSIDAD CATÓLICA  
DE SANTIAGO DE GUAYAQUIL  
FACULTAD DE CIENCIAS DE LA SALUD  
CARRERA DE ODONTOLOGÍA**

**TEMA:**

**Características histopatológicas de las lesiones orales  
asociadas al Virus de Papiloma Humano (VPH) de alto y bajo  
riesgo en el laboratorio de patología Dr. Gustavo Rubio  
Coronel**

**AUTOR:**

**Romero Bazantes, Borys Alexander**

Trabajo de titulación previo a la obtención del título de  
**Odontólogo**

**TUTORA:**

**Dra. Moncayo Jácome, Gilda Fabiola**

**Guayaquil, Ecuador**

**19 de febrero del 2024**



UNIVERSIDAD CATÓLICA  
DE SANTIAGO DE GUAYAQUIL  
**FACULTAD DE CIENCIAS DE LA SALUD**  
**CARRERA DE ODONTOLOGÍA**

**CERTIFICACIÓN**

Certificamos que el presente trabajo de titulación fue realizado en su totalidad por Romero Bazantes, Borys Alexander como requerimiento para la obtención del título de Odontólogo.

**TUTORA**

f. \_\_\_\_\_

**Dra. Moncayo Jácome, Gilda Fabiola**

**DIRECTORA DE LA CARRERA**

f. \_\_\_\_\_

**Bermúdez Velásquez Andrea Cecilia**

**Guayaquil, a los 19 días del mes de febrero del año 2024**



UNIVERSIDAD CATÓLICA  
DE SANTIAGO DE GUAYAQUIL

**FACULTAD DE CIENCIAS DE LA SALUD  
CARRERA DE ODONTOLOGÍA**

## **DECLARACIÓN DE RESPONSABILIDAD**

**Yo, Romero Bazantes, Borys Alexander**

### **DECLARO QUE:**

El Trabajo de Titulación, **Características histopatológicas de las lesiones orales asociadas al Virus de Papiloma Humano (VPH) de alto y bajo riesgo en el laboratorio de patología Dr. Gustavo Rubio coronel** previo a la obtención del título de **Odontólogo**, ha sido desarrollado respetando derechos intelectuales de terceros conforme las citas que constan en el documento, cuyas fuentes se incorporan en las referencias o bibliografías. Consecuentemente este trabajo es de mi total autoría.

En virtud de esta declaración, me responsabilizo del contenido, veracidad y alcance del Trabajo de Titulación referido.

**Guayaquil, a los 19 del mes de febrero del año 2024**

**EL AUTOR**

f. \_\_\_\_\_  
**Romero Bazantes, Borys Alexander**



UNIVERSIDAD CATÓLICA  
DE SANTIAGO DE GUAYAQUIL

**FACULTAD DE CIENCIAS DE LA SALUD  
CARRERA DE ODONTOLOGÍA**


## **AUTORIZACIÓN**

Yo, **Romero Bazantes, Borys Alexander**

Autorizo a la Universidad Católica de Santiago de Guayaquil a la **publicación** en la biblioteca de la institución del Trabajo de Titulación, **Características histopatológicas de las lesiones orales asociadas al Virus de Papiloma Humano (VPH) de alto y bajo riesgo en el laboratorio de patología Dr. Gustavo Rubio Coronel,**, cuyo contenido, ideas y criterios son de mi exclusiva responsabilidad y total autoría.

**Guayaquil, a los 19 del mes de febrero del año 2024**

**EL AUTOR:**

f.   
**Romero Bazantes, Borys Alexander**

# REPORTE COMPILATIO



## articulo BORYS ROMERO

0%  
Textos sospechosos

0% Similitudes  
0% similitudes entre comillas  
0% entre las fuentes mencionadas  
12% Idiomas no reconocidos (ignorado)

Nombre del documento: articulo BORYS ROMERO.pdf  
ID del documento: 3dd59adca40fc4a84ea7211e84ca8adc7347925e  
Tamaño del documento original: 268,69 kB

Depositante: Estefanía del Rocío Ocampo Poma  
Fecha de depósito: 17/2/2024  
Tipo de carga: interface  
fecha de fin de análisis: 17/2/2024

Número de palabras: 2033  
Número de caracteres: 14.531

Ubicación de las similitudes en el documento:

### Fuentes de similitudes

#### Fuentes con similitudes fortuitas

N°	Descripciones	Similitudes	Ubicaciones	Datos adicionales
1	<a href="http://repositorio.ucsg.edu.ec">repositorio.ucsg.edu.ec</a> <a href="http://repositorio.ucsg.edu.ec/bitstream/3317/17829/1/T-UCSG-PRE-MED-ODON-677.pdf">http://repositorio.ucsg.edu.ec/bitstream/3317/17829/1/T-UCSG-PRE-MED-ODON-677.pdf</a>	< 1%		Palabras idénticas: < 1% (10 palabras)
2	<a href="http://201.159.223.180">201.159.223.180</a> <a href="http://201.159.223.180/bitstream/3317/17102/1/T-UCSG-PRE-MED-ODON-651.pdf">http://201.159.223.180/bitstream/3317/17102/1/T-UCSG-PRE-MED-ODON-651.pdf</a>	< 1%		Palabras idénticas: < 1% (13 palabras)

**Dra. Moncayo Jácome, Gilda Fabiola**

## **AGRADECIMIENTO**

Ante todo, le agradezco a dios por haberme dado salud y fuerzas para culminar esta etapa de mi vida.

Agradezco a mi familia, por ser tan comprensiva, estar siempre pendiente de mí, apoyarme a lo largo de toda esta travesía, por inculcarme desde niño el valor de disciplina, empatía y perseverancia por los sueños

A mi novia por darme apoyo, ser optimista frente a los obstáculos que se nos han presentado a lo largo nuestra vida universitaria y recordarme que, en los momentos de crisis, solo la imaginación es más importante que el conocimiento.

Gracias a mis amigos y amigas por hacer que este proceso de formación de mi vida académica sea agradable, por ayudarme y acompañarme cuando más los necesite

Y, por último, pero no menos importante, a mi tutora Gilda Moncayo por motivarme, enseñarme el valor de ayudar a los demás, por haberme guiado en todo el proceso, para el correcto desarrollo de este trabajo.

## **DEDICATORIA**

Este trabajo va dedicado a mi padre Patricio Romero, que me ha apoyado toda mi vida para que cumpla mis sueños con su amor incondicional y sincero.

Muchísimas gracias, papás.



**UNIVERSIDAD CATÓLICA  
DE SANTIAGO DE GUAYAQUIL  
FACULTAD DE CIENCIAS DE LA SALUD  
CARRERA DE ODONTOLOGÍA**

**TRIBUNAL DE SUSTENTACIÓN**

f. \_\_\_\_\_

**Bermúdez Velásquez, Andrea Cecilia**  
DECANO O DIRECTOR DE CARRERA

f. \_\_\_\_\_

**Ocampo Poma, Estefanía Del Rocío**  
COORDINADOR DEL ÁREA O DOCENTE DE LA CARRERA

f. \_\_\_\_\_

**María Angélica Terreros Caicedo**  
OPONENTE





**UNIVERSIDAD CATÓLICA  
DE SANTIAGO DE GUAYAQUIL  
FACULTAD DE CIENCIAS DE LA SALUD  
CARRERA DE ODONTOLOGÍA**

**CALIFICACIÓN**

**TUTORA**

f. \_\_\_\_\_

**Moncayo Jácome Gilda Fabiola**

# “Características histopatológicas de las lesiones orales asociadas al Virus de Papiloma Humano (VPH) de alto y bajo riesgo en el laboratorio de patología Dr. Gustavo Rubio Coronel”

## “Histopathological characteristics of oral lesions associated with high and low risk Human Papillomavirus (HPV) in the pathology laboratory of Dr. Gustavo Rubio Coronel”

Romero Bazantes, Boris Alexander<sup>1</sup>; Moncayo Jacome Gilda Fabiola<sup>2</sup>

### RESUMEN

**Introducción:** Las lesiones orales generadas por los genotipos del Virus de Papiloma Humano (VPH) poseen características macroscópicas que favorecen a su diagnóstico como su coloración de acuerdo al grado de queratinización de la mucosa afectada. En cambio, dentro de las características histopatológicas frecuentemente se observan: hiperqueratosis, displasia, o estratificación epitelial irregular.

**Objetivo:** Determinar las características histopatológicas de las lesiones orales asociadas al Virus de Papiloma Humano (VPH) de alto y bajo riesgo del laboratorio de patología Dr. Gustavo Rubio Coronel. **Materiales y métodos:** El presente trabajo de investigación es retrospectivo, transversal, con un diseño descriptivo, no experimental, del cual se obtuvo un universo de 95 exámenes histopatológicos, y una muestra de 50 pacientes quienes cumplieron con los criterios de inclusión, exclusión establecidos. **Resultados:** El sexo con mayor prevalencia de VPH es el masculino, predominando las lesiones benignas, de los genotipos más identificados se encontraron al VPH 6 de bajo riesgo, VPH 45 de alto riesgo; y las patologías más frecuentes se diagnosticaron principalmente a papiloma, condiloma acuminado, carcinoma epidermoide.

**Conclusión:** Las características histopatológicas de las lesiones orales asociadas al VPH con respecto a los genotipos de bajo riesgo fueron las proyecciones papilares de células epiteliales con paraqueratina engrosada, células espinosas con núcleo central constituido por tejido fibroso con estructuras vasculares, angiogénesis, en cambio los genotipos de alto riesgo se representaron con la proliferación neoplásica de núcleos hiper cromáticos, pleomórficos, anaplásicos con cromatina irregularmente distribuida.

**Palabras Claves:** Virus de papiloma humano, características histopatológicas, lesiones orales, genotipos, alto riesgo, bajo riesgo, carcinoma epidermoide

### ABSTRACT

**Introduction:** Oral lesions generated by the genotypes of the Human Papillomavirus (HPV) have macroscopic characteristics that favor their diagnosis, such as their coloration according to the degree of keratinization of the affected mucosa. On the other hand, among the histopathological characteristics, hyperkeratosis, dysplasia, or irregular epithelial stratification are frequently observed.

**Objective:** Determine the histopathological characteristics of oral lesions associated with high and low risk Human Papillomavirus (HPV) from the Dr. Gustavo Rubio Coronel pathology laboratory. **Materials and methods:** The present research work is retrospective, cross-sectional, with a descriptive, non-experimental design, from which a universe of 95 histopathological examinations was obtained, and a sample of 50 patients who met the established inclusion and exclusion criteria. **Results:** The sex with the highest prevalence of suffering from HPV is male, with benign lesions predominating. Among the most identified genotypes, low-risk HPV 6 and high-risk HPV 45 were found; and the most frequent pathologies were diagnosed mainly as papilloma, squamous papilloma, condyloma acuminata and squamous cell carcinoma.

**Conclusion:** The histopathological characteristics of the oral lesions associated with HPV with respect to the low-risk genotypes were papillary projections of epithelial cells with thickened parakeratin, spiny cells with a central nucleus made up of fibrous tissue with vascular structures, angiogenesis, while the high-risk genotypes Risk was represented by the neoplastic proliferation of hyperchromatic, pleomorphic, anaplastic nuclei with irregularly distributed chromatin.

**Keywords:** Human papillomavirus, histopathological characteristics, oral lesions, genotypes, high risk, low risk, squamous cell carcinoma

# INTRODUCCIÓN

El virus de papiloma humano (VPH) es un virus ADN correspondiente a la familia papillomaviridae, que se clasifica en cinco géneros: alpha, beta, gamma, mu, nu papilomavirus los cuales se asocian a lesiones hiperplásicas benignas y trastornos potencialmente malignos en el epitelio cutáneo como mucoso de la cavidad bucal y del tracto anogenital, el contagio puede darse por medio de autoinoculación de lesiones cutáneas o fómites, transmisión sexual, y transmisión no sexual; el virus posee tropismo por el epitelio escamoso, por lo cual, las partículas virales infectan a las células basales del epitelio, que quedan expuestas a través de micro abrasiones o heridas epiteliales.<sup>1</sup>

Los genotipos se dividen en alto, bajo riesgo, siendo los VPH 6, 11 de bajo riesgo encontrados con mayor frecuencia, mientras que los VPH 16,18,31,33 se determinaron como carcinogénicos, el tipo 68 es probablemente carcinogénico, mientras que los VPH 23,53,66,67,70,73,82 son posiblemente carcinogénicos.<sup>2</sup>

Las lesiones benignas pueden ser únicas o múltiples, asintomáticas, hiperplásicas verrucosas con aspecto de coliflor, dentro de las cuales se puede mencionar a la enfermedad de Heck o también conocida como

hiperplasia epitelial focal; lesiones potencialmente malignas se encuentra las patologías de leucoplasia, eritroplasia y liquen plano mientras que en las lesiones malignas se encuentra el carcinoma de células escamosas. De acuerdo a investigaciones realizadas, el 30% de los tumores pueden ser causados por infección del virus del papiloma humano, principalmente en la orofaringe.<sup>3</sup>

Clínicamente las lesiones poseen características macroscópicas que favorecen a su diagnóstico como su coloración: blanco, rosado, marrón de acuerdo al grado de queratinización de la mucosa afectada, con borde pediculado, irregular, pronunciado unico o multiple, que generalmente no provocan síntomas.<sup>1</sup>

En cambio, las características histopatológicas varían de acuerdo al tipo de lesión examinada pero frecuentemente se observan: hiperqueratosis, displasia, estratificación epitelial irregular, acantosis, prolongaciones epiteliales densas o elongadas.<sup>4</sup>

El objetivo de este trabajo de investigación es determinar las características histopatológicas de las lesiones orales asociadas al Virus de Papiloma Humano (VPH) de alto y bajo riesgo del laboratorio de patología Dr. Gustavo Rubio Coronel.

## MATERIALES Y MÉTODOS

El presente trabajo de investigación es de tipo retrospectivo, transversal, con un diseño descriptivo, no experimental; los datos fueron obtenidos a partir de exámenes de histopatológicos del laboratorio de patología Dr. Gustavo Rubio Coronel.

Este estudio obtuvo la aprobación y permiso respectivo por parte de la dirección de la carrera de odontología de la Universidad Católica de Santiago De Guayaquil en conjunto con el laboratorio de patología Dr. Gustavo Rubio Coronel.

Para la elaboración de la investigación se aplicaron los criterios de inclusión: Muestra de pacientes atendidos con VPH en el laboratorio de Patología Dr. Gustavo Rubio Coronel, y pacientes mayores de edad.

Mientras que, los criterios de exclusión fueron: Muestra de pacientes atendidos en el laboratorio de Patología Dr. Gustavo Rubio Coronel que no padezcan de VPH, y pacientes menores de edad.

Por tanto, se obtuvo un universo de 95 exámenes de laboratorio que posteriormente del análisis y aplicación de criterios, se escogió una muestra de 50 exámenes de laboratorio de pacientes atendidos con VPH en el laboratorio de Patología Dr. Gustavo Rubio Coronel.

Se consideró las siguientes variables de estudio: edad, sexo, factores de riesgo, genotipo, lesiones benignas, lesiones potencialmente malignas y carcinogénesis.

Los datos obtenidos de la investigación se tabularon, analizaron a través del programa de Microsoft Word y Excel para la estadística respectiva.

# RESULTADOS

Los resultados del presente trabajo de investigación arrojaron que, el sexo con mayor prevalencia de padecer VPH es el masculino (53%).

Gráfico 1. Prevalencia de VPH oral según sexo.

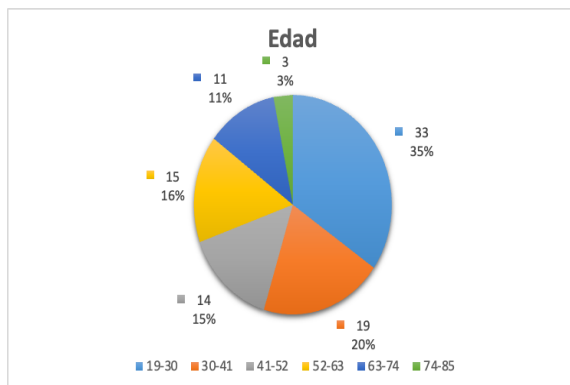
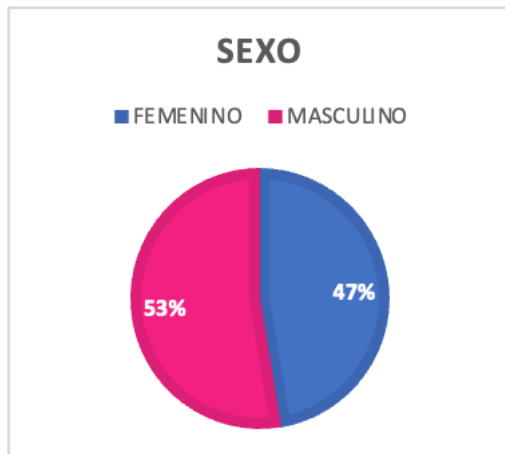


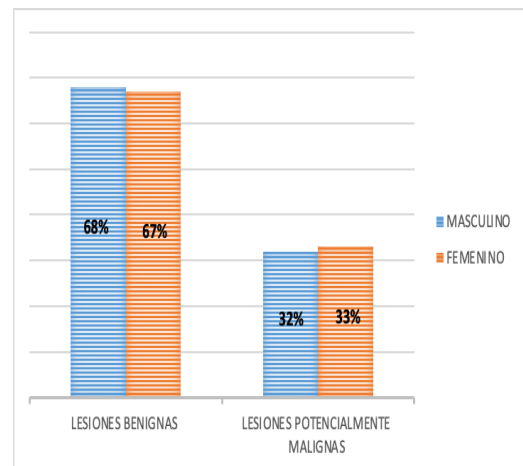
Gráfico 2. Prevalencia de VPH oral según edad.

En la variable de edad, se encontró que el rango de 19 a 30 años fue el grupo etario con mayor prevalencia con un 35%, mientras que los pacientes de menor rango fueron 74 a 85 años y obtuvieron un 3%.

En el sexo masculino se identificó que predominaron las lesiones de carácter benigno (68%), de igual manera que en el sexo femenino (67%).

Gráfico 3.

Prevalencia de lesiones benignas y malignas según sexo



De acuerdo a los genotipos que se presentaron con mayor frecuencia dentro de las muestras de laboratorio obtenidas se identificó de alto riesgo al genotipo 45 (16%), mientras que de bajo riesgo fue el genotipo 6 (84%).

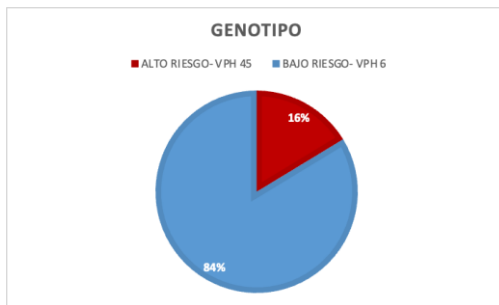


Gráfico 4. Genotipos de VPH de alto y bajo riesgo en boca

Según el diagnóstico obtenido de los exámenes de laboratorio se logró reconocer a las siguientes patologías: el de mayor prevalencia fue el papiloma (49%), mientras que el de menor fue papiloma escamoso (7%).

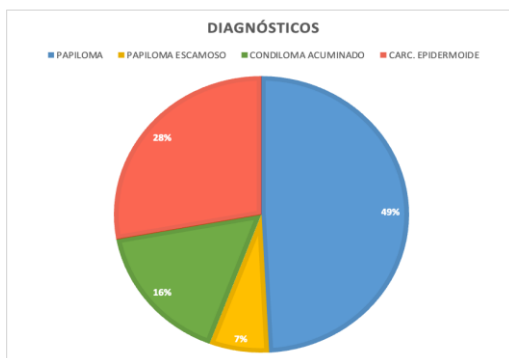


Gráfico 5. Diagnósticos por VPH en la población estudiada.

## DISCUSIÓN

De las lesiones benignas relacionadas al virus de papiloma humano (VPH) dentro de la cavidad oral, el autor More et al (2020)<sup>5</sup> menciona que existen las patologías de verruga vulgar, papiloma escamoso, condiloma acuminado e hiperplasia epitelial focal o también denominada enfermedad de HECK, las cuales se ha evidenciado que poseen peculiaridades, rasgos similares en su presentación clínica, e histológica<sup>5</sup>. El autor Piña et al (2019)<sup>7</sup> indicó que las lesiones benignas están asociadas principalmente a los genotipos de VPH de bajo riesgo 6 y 11, así mismo en la presente investigación se corroboró la presencia del genotipo 6 en estas patologías.<sup>8</sup>

En el presente estudio, se observó una frecuente afectación de las regiones de bermellón, mucosa labial, bucal, paladar blando, frenillo lingual y borde anterior de lengua, además de una prevalencia de las patologías de papiloma, papiloma escamoso y

condiloma acuminado en la ciudad de Guayaquil.<sup>9</sup>

De las características histológicas observadas de la muestras del laboratorio de patología del Dr. Gustavo Rubio Coronel de las lesiones benignas provocada por VPH, podemos mencionar lo siguiente:

**Papiloma escamoso:** proyecciones papilares de células epiteliales con paraqueratina engrosada y capas de células espinosas, núcleo central constituido por tejido fibroso con estructuras vasculares y angiogénesis; el epitelio presenta un patrón de maduración normal con cierto grado de hiperplasia de las células basales.<sup>10</sup>

**Condiloma acuminado:** Engrosamiento de la capa cornea, áreas de células paraqueratósicas, figuras mitóticas, papilomatosis, acentuada acantosis con alargamiento y engrosamiento de las crestas interpapilares.<sup>11</sup>

El autor Betz et al (2019)<sup>3</sup> describe las lesiones potencialmente

malignas las cuales comprenden al liquen plano oral, y leucoplasia verrucosa proliferativa, que sin un tratamiento adecuado evolucionan comúnmente en el carcinoma epidermoide, espinocelular o escamocelular.<sup>3</sup> En esta investigación se constató la presencia del carcinoma epidermoide bien diferenciado e infiltrante en región de encía, y mucosa oral analizándose las características histológicas de proliferación neoplásica con células de amplio citoplasma eosinófilo, con núcleos hipercromáticos, pleomórficos, anaplásicos con cromatina irregularmente distribuida y perlas corneas en la microscopia<sup>12</sup>. Así mismo, el autor Khaled et al (2020)<sup>13</sup>, describe al carcinoma escamocelular con rasgos de proliferación exofítica de células escamosas neoplásicas con núcleos fibrovasculares.<sup>13</sup> En lo que respecta al factor de sexo el autor Nuñez et al (2023)<sup>14</sup> demostró que no existe una predilección de padecer lesiones benignas en cavidad oral, por lo cual existe una prevalencia igual, pero destacó que estas lesiones son asociadas a niños y

adolescentes<sup>14</sup>; lo que coincide con lo detectado en el presente trabajo ya que tanto en el sexo femenino como masculino se obtuvo porcentajes equivalentes de lesiones benignas en cavidad oral con valores de 67% y 68% respectivamente<sup>15</sup>.

El autor Tokita et al (2020)<sup>16</sup>, indicó que el sexo masculino tiene un mayor riesgo de padecer VPH principalmente en su carácter maligno con el genotipo 16, debido a las conductas sexuales de riesgo<sup>16</sup>. De igual manera se corroboró que el sexo masculino es mayormente afectado por el VPH en un 53%, sin embargo, se observó porcentajes similares en la afectación por lesiones potencialmente malignas en un 33% en el sexo masculino y 32% en el sexo femenino de la muestra estudiada. Por lo cual, existen varias posturas con respecto a que sexo es mayormente afectado por lesiones potencialmente malignas de VPH, por tanto, es necesario destacar que principalmente el sexo masculino posee un alto riesgo de padecer este tipo de patologías.<sup>17</sup>



El autor Rebolledo et al (2020)<sup>18</sup> indica que la técnica de diagnóstico ideal de VPH en cavidad oral en la actualidad, es el uso de biología molecular con las pruebas de PCR debido a su gran accesibilidad y disminución de costo<sup>18</sup>, sin embargo algunas pruebas diagnósticas pueden tener una variación significativa en su sensibilidad; el autor Eggersman et al (2020)<sup>19</sup> reportó que la técnica de hibridación in situ o inmuno histoquímica poseen una baja sensibilidad en comparación con el southern blot y PCR.<sup>20</sup>

neoplásica de núcleos hipercromáticos, pleomórficos, anaplásicos con cromatina irregularmente distribuida.

## **CONCLUSIONES**

Las características histopatológicas de las lesiones orales asociadas al virus de papiloma humano (VPH) en este estudio con respecto a los genotipos de bajo riesgo fueron las proyecciones papilares de células epiteliales con paraqueratina engrosada, capas de células espinosas, con núcleo central constituido por tejido fibroso con estructuras vasculares y angiogénesis, en cambio los genotipos de alto riesgo se representaron con la proliferación

## REFERENCIAS

1. Syrjänen S. Oral manifestations of human papillomavirus infections. *Eur J Oral Sci.* 2018;126(S1):49–66.
2. Nalli G, Mastrotta P, Garcia MG, Tatti S, Verdú S. Detection of Oral Human Papillomavirus (HPV) and its Clinical Importance. *J Dent.* 2022 Mar;23(1):51–7.
3. Betz SJ. HPV-Related Papillary Lesions of the Oral Mucosa: A Review. *Head Neck Pathol.* 2019 Mar;13(1):80–90.
4. High risk serotypes of the human papillomavirus (HPV) in patients with exofitic lesions in the oral cavity [Internet]. [cited 2023 Oct 26]. Available from: [http://www.scielo.org.co/scielo.php?script=sci\\_arttext&pid=S0120-55522018000200420](http://www.scielo.org.co/scielo.php?script=sci_arttext&pid=S0120-55522018000200420)
5. More P, Kheur S, Patekar D, Kheur M, Gupta AA, Raj AT, et al. Assessing the nature of the association of human papillomavirus in oral cancer with and without known risk factors. *Transl Cancer Res [Internet].* 2020 Apr [cited 2023 Nov 4];9(4). Available from: <https://tcr.amegroups.org/article/view/38235>
6. Mistry HB, Lebelo RL, Matshonyonge F, Nchabeleng M, Mathebula M, Bogers JP, et al. Oral and oropharyngeal high-risk HPV prevalence, HIV status, and risk behaviours in a cohort of South African men who have sex with men. *AIMS Public Health.* 2022;9(1):129–41.
7. Piña AR, Fonseca FP, Pontes FSC, Pontes HAR, Pires FR, Taylor AM, et al. Benign epithelial oral lesions – association with human papillomavirus. *Med Oral Patol Oral Cir Bucal.* 2019 May;24(3):e290–5.
8. Ostwald C, Rutsatz K, Schweder J, Schmidt W, Gundlach K, Barten M. Human papillomavirus 6/11, 16 and 18 in oral carcinomas and benign oral lesions. *Med Microbiol Immunol (Berl).* 2003 Aug 1;192(3):145–8.
9. Boguñá N, Capdevila L, Jané-Salas E. Relationship of human papillomavirus with diseases of the oral cavity. *Med Clínica Engl Ed.* 2019 Aug 16;153(4):157–64.
10. Wierzbicka M, Klusmann JP, San Giorgi MR, Wuerdemann N, Dikkers FG. Oral and laryngeal HPV infection: Incidence, prevalence and risk factors, with special regard to concurrent infection in head, neck and genitals. *Vaccine.* 2021 Apr 22;39(17):2344–50.
11. Malerova S, Hejtmankova A, Hamsikova E, Salakova M, Smahelova J, Klozar J, et al. Prevalence and Risk Factors for Oral HPV in Healthy Population, in Central Europe. *Anticancer Res.* 2020 Mar 1;40(3):1597–604.
12. Oral Human Papillomavirus Prevalence and Genotyping Among a Healthy Adult Population in the US | Infectious Diseases | JAMA Otolaryngology–Head & Neck Surgery | JAMA Network

- [Internet]. [cited 2024 Jan 2]. Available from: <https://jamanetwork.com/journals/jamaotolaryngology/fullarticle/2808148>
13. Khaled S, Bharadwaj SR, Anjum B, D S. Verrucopapillary Lesions of the Oral Cavity: A Review. *Int Healthc Res J*. 2020 Oct 23;4(7):RV1–7.
  14. Di Spirito F, Pantaleo G, Di Palo MP, Amato A, Raimondo A, Amato M. Oral Human Papillomavirus Benign Lesions and HPV-Related Cancer in Healthy Children: A Systematic Review. *Cancers*. 2023 Jan;15(4):1096.
  15. Núñez-Troconis J. Epidemiología del virus del papiloma humano. *Investig Clínica*. 2022 Jun;63(2):170–84.
  16. Tokita Y, Ohno Y, Cho H, Fujii M, Ishihara H, Inohara H. Exploring the relationship between oral high-risk HPV infection and sexual behavior among over 400 medical professionals in Japan. *J Public Health*. 2022 Apr 1;30(4):991–9.
  17. Pauli S, Kops NL, Bessel M, Lina Villa L, Moreno Alves Souza F, Mendes Pereira GF, et al. Sexual practices and HPV infection in unvaccinated young adults. *Sci Rep*. 2022 Jul 20;12(1):12385.
  18. Rebolledo Cobos M, Quintero L, Echeverría T, Pertúz JÁ, Bettín Martínez A. Frequency of high-risk genotypes of human papilloma virus in oral lesions. *J Oral Res*. 2020;9(1):51–6.
  19. Eggersmann TK, Baumeister P, Kumbrink J, Mayr D, Schmoeckel E, Thaler CJ, et al. Oropharyngeal HPV Detection Techniques in HPV-associated Head and Neck Cancer Patients. *Anticancer Res*. 2020 Apr;40(4):2117–23.
  20. Orrù G, Mameli A, Demontis C, Rossi P, Ratto D, Occhinegro A, et al. Oral human papilloma virus infection: an overview of clinical-laboratory diagnosis and treatment.



## DECLARACIÓN Y AUTORIZACIÓN

Yo, **Romero Bazantes, Borys Alexander**, con C.C: # **1259322425** autor del trabajo de titulación: **Características histopatológicas de las lesiones orales asociadas al Virus de Papiloma Humano (VPH) de alto y bajo riesgo en el laboratorio de patología Dr. Gustavo Rubio Coronel** previo a la obtención del título de **odontólogo** en la Universidad Católica de Santiago de Guayaquil.

1.- Declaro tener pleno conocimiento de la obligación que tienen las instituciones de educación superior, de conformidad con el Artículo 144 de la Ley Orgánica de Educación Superior, de entregar a la SENESCYT en formato digital una copia del referido trabajo de titulación para que sea integrado al Sistema Nacional de Información de la Educación Superior del Ecuador para su difusión pública respetando los derechos de autor.

2.- Autorizo a la SENESCYT a tener una copia del referido trabajo de titulación, con el propósito de generar un repositorio que democratice la información, respetando las políticas de propiedad intelectual vigentes.

**Guayaquil, 19 de febrero de 2024**

f. \_\_\_\_\_

Nombre: **Romero Bazantes, Borys Alexander**  
C.C: **1250322425**



## **REPOSITORIO NACIONAL EN CIENCIA Y TECNOLOGÍA**

### **FICHA DE REGISTRO DE TESIS/TRABAJO DE TITULACIÓN**

<b>TEMA Y SUBTEMA:</b>	Características histopatológicas de las lesiones orales asociadas al Virus de Papiloma Humano (VPH) de alto y bajo riesgo en el laboratorio de patología Dr. Gustavo Rubio coronel.		
<b>AUTOR(ES)</b>	Romero Bazantes, Borys Alexander		
<b>REVISOR(ES)/TUTOR(ES)</b>	Dra. Moncayo Jácome, Gilda Fabiola		
<b>INSTITUCIÓN:</b>	Universidad Católica de Santiago de Guayaquil		
<b>FACULTAD:</b>	Ciencias de la salud		
<b>CARRERA:</b>	Odontología		
<b>TITULO OBTENIDO:</b>	Odontólogo		
<b>FECHA DE PUBLICACIÓN:</b>	19 de febrero del 2024	<b>No. DE PÁGINAS:</b>	9
<b>ÁREAS TEMÁTICAS:</b>	Patología General, Patología Bucal, Biología Celular		
<b>PALABRAS CLAVES/ KEYWORDS:</b>	Virus de papiloma humano, características histopatológicas, lesiones orales, genotipos, alto riesgo, bajo riesgo, carcinoma epidermoide		

#### **RESUMEN/ABSTRACT**

Las lesiones orales generadas por los genotipos del Virus de Papiloma Humano (VPH) poseen características macroscópicas que favorecen a su diagnóstico como su coloración de acuerdo al grado de queratinización de la mucosa afectada. En cambio, dentro de las características histopatológicas frecuentemente se observan: hiperqueratosis, displasia, o estratificación epitelial irregular.

**Objetivo:** Determinar las características histopatológicas de las lesiones orales asociadas al Virus de Papiloma Humano (VPH) de alto y bajo riesgo del laboratorio de patología Dr. Gustavo Rubio Coronel. **Materiales y métodos:** El presente trabajo de investigación es retrospectivo, transversal, con un diseño descriptivo, no experimental, del cual se obtuvo un universo de 95 exámenes histopatológicos, y una muestra de 50 pacientes quienes cumplieron con los criterios de inclusión, exclusión establecidos. **Resultados:** El sexo con mayor prevalencia de VPH es el masculino, predominando las lesiones benignas, de los genotipos más identificados se encontraron al VPH 6 de bajo riesgo, VPH 45 de alto riesgo; y las patologías más frecuentes se diagnosticaron principalmente a papiloma, condiloma acuminado, carcinoma epidermoide. **Conclusión:** Las características histopatológicas de las lesiones orales asociadas al VPH con respecto a los genotipos de bajo riesgo fueron las proyecciones papilares de células epiteliales con paraqueratina engrosada, células espinosas con núcleo central constituido por tejido fibroso con estructuras vasculares, angiogénesis, en cambio los genotipos de alto riesgo se representaron con la proliferación neoplásica de núcleos hiper cromáticos, pleomórficos, anaplásicos con cromatina irregularmente distribuida.

<b>ADJUNTO PDF:</b>	<input checked="" type="checkbox"/> SI	<input type="checkbox"/> NO
<b>CONTACTO CON AUTOR/ES:</b>	Teléfono: +593960668564	E-mail: Borys.romero@cu.ucsg.edu.ec
<b>CONTACTO CON LA INSTITUCIÓN (COORDINADOR DEL PROCESO UTE)::</b>	<b>Nombre: Ocampo Poma Estefanía Del Rocio</b>	
	<b>Teléfono: +593-996757081</b>	
	<b>E-mail: estefania.ocampo@cu.ucsg.edu.ec</b>	

#### **SECCIÓN PARA USO DE BIBLIOTECA**

<b>Nº. DE REGISTRO (en base a datos):</b>	
<b>Nº. DE CLASIFICACIÓN:</b>	
<b>DIRECCIÓN URL (tesis en la web):</b>	