



UNIVERSIDAD CATÓLICA
DE SANTIAGO DE GUAYAQUIL
FACULTAD DE CIENCIAS DE LA SALUD
CARRERA DE ODONTOLOGÍA

TEMA:

Estudio in vitro de las variaciones anatómicas internas de los incisivos inferiores permanentes, usando tomografías computarizada de haz cónico

AUTORA:

Sarango Suárez, María José

**Trabajo de titulación previo a la obtención del título de
ODONTÓLOGA**

TUTOR:

Od. López Espinoza, Javier Andrés

Guayaquil, Ecuador

10 de Septiembre del 2024



UNIVERSIDAD CATÓLICA
DE SANTIAGO DE GUAYAQUIL
FACULTAD DE CIENCIAS DE LA SALUD
CARRERA DE ODONTOLOGÍA

CERTIFICACIÓN

Certificamos que el presente trabajo de titulación fue realizado en su totalidad por **Sarango Suárez, María José**, como requerimiento para la obtención del título de **Odontóloga**.

TUTOR (A)



Firmado electrónicamente por:
**JAVIER ANDRÉS LOPEZ
ESPINOZA**

f. _____

Od. López Espinoza, Javier Andrés

DIRECTOR DE LA CARRERA

f. _____

Bermúdez Velásquez, Andrea Cecilia

Guayaquil, a los 10 del mes de Septiembre del año 2024



UNIVERSIDAD CATÓLICA
DE SANTIAGO DE GUAYAQUIL

**FACULTAD DE CIENCIAS DE LA SALUD
CARRERA DE ODONTOLOGÍA**

DECLARACIÓN DE RESPONSABILIDAD

Yo, **Sarango Suárez, María José**

DECLARO QUE:

El Trabajo de Titulación, **Estudio in vitro de las variaciones anatómicas internas de los incisivos inferiores permanentes, usando tomografías computarizada de haz cónico**, previo a la obtención del título de **Odontóloga**, ha sido desarrollado respetando derechos intelectuales de terceros conforme las citas que constan en el documento, cuyas fuentes se incorporan en las referencias o bibliografías.

Consecuentemente este trabajo es de mi total autoría.

En virtud de esta declaración, me responsabilizo del contenido, veracidad y alcance del Trabajo de Titulación referido.

Guayaquil, a los 10 del mes de septiembre del año 2024

EL AUTOR (A)

f. _____
Sarango Suárez, María José



UNIVERSIDAD CATÓLICA
DE SANTIAGO DE GUAYAQUIL
FACULTAD DE CIENCIAS DE LA SALUD
CARRERA DE ODONTOLOGÍA

AUTORIZACIÓN

Yo, **Sarango Suárez, María José**

Autorizo a la Universidad Católica de Santiago de Guayaquil a la **publicación** en la biblioteca de la institución del Trabajo de Titulación, **Estudio in vitro de las variaciones anatómicas internas de los incisivos inferiores permanentes, usando tomografías computarizada de haz cónico** cuyo contenido, ideas y criterios son de mi exclusiva responsabilidad y total autoría.

Guayaquil, a los 10 del mes de septiembre del año 2024

EL (LA) AUTOR(A):

f. _____

Sarango Suárez, María José

REPORTE COMPILATIO

 **INFORME DE ANÁLISIS**
magister

Trabajo de Titulacion Maria Jose Sarango

0%
Textos
sospechosos



< 1% Similitudes (ignorado)

0% similitudes entre
comillas
0% entre las fuentes
mencionadas

6% Idiomas no reconocidos
(ignorado)

Nombre del documento: Trabajo de Titulacion Maria Jose Sarango
.docx
ID del documento: 29d91d193007dc38915b78fece0ba1eba23cffd1
Tamaño del documento original: 138,97 kB
Autores: []

Depositante: Javier Andrés López Espinoza
Fecha de depósito: 7/9/2024
Tipo de carga: interface
fecha de fin de análisis: 7/9/2024

Número de palabras: 3508
Número de caracteres: 22.561

Ubicación de las similitudes en el documento:



firmado electrónicamente por:
**JAVIER ANDRES LOPEZ
ESPINOZA**

AGRADECIMIENTO

Agradezco a mi Dios en primer lugar, gracias a él estoy donde estoy, todo se lo debo a el y le doy las gracias por darme unos padres ejemplares , gracias papis por su comprensión, paciencia y constante apoyo a lo largo de este proceso, por creer en mí, por sus sacrificios y por ser mi mayor fuente de inspiración. A mis hermanos/as, Dorian, Massiel y Dafne, por su compañía y por estar siempre dispuesto y por supuesto a mi Gatito Napoleon por acompañarme en este último año mas difícil de mi carrera.

Agradezco a mi tios, Jhovanny , Kelita y Landia que se encuentran a la distancia pero siempre con su constante apoyo. A mi mamita Gladys, por sus sabios consejos y cariño infinito que siempre me ha brindado.

Agradezco a mis amigas Ericka , Fanny y Melissa . Su amistad ha sido una fuente inagotable de motivación y alegría , por sus palabras de aliento, y por creer en mí cuando más lo necesito por hacerme reír en los momentos de estrés de la Universidad.

Agradezco a mi tutor Dr. Javier Lopez, por el aporte de sus conocimientos para guiarme y poder realizar este proyecto de tesis.

DEDICATORIA

Esta tesis está dedicada a Dios y mis queridos padres,
Con profundo amor gracias por ser mi roca y mi refugio en cada momento de mi vida. Su amor incondicional, su paciencia infinita han sido el faro que ha guiado mi camino.

Desde mis primeros pasos hasta mis logros más recientes, ustedes han estado allí, apoyándome, animándome y creyendo en mí incluso cuando yo dudaba de mí mismo.

Los amo con todo mi corazón.



UNIVERSIDAD CATÓLICA
DE SANTIAGO DE GUAYAQUIL

FACULTAD DE CIENCIAS DE LA SALUD
CARRERA DE ODONTOLOGÍA
CARRERA DE ODONTOLOGÍA

TRIBUNAL DE SUSTENTACIÓN

f. _____

BERMÚDEZ VELÁSQUEZ ANDREA CECILIA

DECANO O DIRECTOR DE CARRERA

f. _____

OCAMPO POMA ESTEFANÍA DEL ROCÍO

COORDINADOR DEL ÁREA O DOCENTE DE LA CARRERA

f. _____

TERREROS CAICEDO, MARÍA ANGÉLICA Oponente



UNIVERSIDAD CATÓLICA
DE SANTIAGO DE GUAYAQUIL
FACULTAD DE CIENCIAS DE LA SALUD
CARRERA DE ODONTOLOGÍA

CALIFICACIÓN

TUTOR (A)



firmado electrónicamente por:
**JAVIER ANDRES LOPEZ
ESPINOZA**

f. _____
López Espinoza, Javier Andrés

Estudio in vitro de las variaciones anatómicas internas de los incisivos inferiores permanentes, usando tomografías computarizada de haz cónico.

Sarango Suarez María José ¹, López Espinoza Javier Andrés²

¹ *Estudiante de la carrera de Odontología de la Universidad Católica Santiago de Guayaquil.*

² *Especialista en Endodoncia. Docente de la carrera de Odontología de la Universidad Católica de Santiago de Guayaquil.*

RESUMEN

INTRODUCCIÓN: Una de las primordiales razones que conllevan a un fracaso en el tratamiento endodóntico de los incisivos inferiores permanentes es que algunos conductos radiculares pueden pasar inadvertidos debido a un desconocimiento sobre la anatomía de los conductos o a investigaciones insuficientes de conductos adicionales. **OBJETIVO:** Analizar las diferentes variaciones anatómicas internas en los incisivos inferiores y su comparación con la clasificación de Vertucci. **MATERIALES Y MÉTODOS:** Se realizó una investigación descriptiva de tipo transversal la muestra está conformada por 68 incisivos inferiores extraídos se les realizó el análisis de los conductos según la clasificación de Vertucci, la ubicación del foramen apical utilizando el CBCT como herramienta de diagnóstico. **RESULTADOS:** De los incisivos centrales inferiores la mayor prevalencia fue el tipo I con un 95.5% incisivos laterales inferiores la mayor prevalencia fue el tipo I con un 85.7%. Se pudo observar que en los incisivos centrales (86.4%) y laterales (5.7%) inferiores la mayor prevalencia fue un foramen en posición central. Se registró que las radiografías periapicales de los dos grupos de incisivos centrales (86%) y laterales (93%) coincidían con la de la CBTC. **CONCLUSIÓN:** Se observaron 3 tipos de conductos, según Vertucci I, II, y III. Tanto en los incisivos centrales y laterales inferiores el de mayor prevalencia fue el tipo I. La ubicación del foramen apical en los incisivos centrales y laterales inferiores se da en mayor prevalencia en la posición central. Las radiografías periapicales obtenidas de cada pieza tienen una alta coincidencia con la CBTC

Palabras Clave CBCT; incisivos centrales inferiores; incisivos laterales inferiores; conductos radiculares, Vertucci; anatomía interna.

In vitro study of the internal anatomical variations of permanent lower incisors, using cone beam computed tomography.

Sarango Suarez María José¹, López Espinoza Javier Andrés²

¹*Student of the Dentistry career at the Catholic University of Santiago de Guayaquil.*

²*Endodontics specialist. Professor of Dentistry at the Catholic University of Santiago de Guayaquil.*

ABSTRACT

INTRODUCTION: One of the main reasons leading to failure in endodontic treatment of permanent lower incisors is that some root canals may go unnoticed due to a lack of knowledge about the anatomy of the canals or insufficient investigations of additional canals. **OBJECTIVE:** To analyze the different internal anatomical variations in the lower incisors and compare them with the Vertucci classification. **MATERIALS AND METHODS:** A descriptive cross-sectional study was carried out. The sample consisted of 68 extracted lower incisors. The canals were analyzed according to the Vertucci classification, the location of the apical foramen using CBCT as a diagnostic tool. **RESULTS:** Of the lower central incisors, the highest prevalence was type I with 95.5%. Of the lower lateral incisors, the highest prevalence was type I with 85.7%. It was observed that in the lower central incisors (86.4%) and lateral incisors (5.7%) the highest prevalence was a foramen in a central position. It was recorded that the periapical radiographs of the two groups of central incisors (86%) and lateral incisors (93%) coincided with that of the CBTC. **CONCLUSION:** Three types of canals were observed, according to Vertucci I, II, and III. Both in the lower central and lateral incisors the most prevalent was type I. The location of the apical foramen in the lower central and lateral incisors is more prevalent in the central position. The periapical radiographs obtained from each piece have a high coincidence with the CBTC.

Key words: CBCT; lower central incisors; lower lateral incisors; root canals, Vertucci; internal anatomy.

INTRODUCCIÓN

Es fundamental tener un amplio conocimiento sobre la morfología del sistema de conductos para obtener un éxito en los procedimientos de endodoncia ya que un conducto no encontrado perjudicará el éxito de dicho tratamiento endodóntico. En el tratamiento de endodoncia, algunos conductos radiculares pueden pasar inadvertidos debido a un conocimiento inadecuado o a investigaciones insuficientes de conductos adicionales.^{1,2} Por lo general, los incisivos mandibulares son de canal único una raíz y un conducto. Un pequeño porcentaje de estos dientes pueden llegar a tener dos conductos ya que existe una amplia gama de prevalencia en diferentes poblaciones.²

Los incisivos mandibulares, la mayoría de las veces llegan a presentar un puente dentinal que divide la raíz en 2 conductos, ya que por lo general salen a través de un solo orificio apical, aunque también pueden permanecer como dos conductos separados.³ Cerca del 40% de estos dientes presentan dos conductos, pero solamente 1% tiene

dos forámenes separados. Estas variaciones pueden llegar a ocurrir por distintos factores tales como es la etnia, género, edad o la genética.^{4,5}

Existen diversas técnicas y métodos para poder identificar los conductos radiculares y sus diversas variaciones. Los avances en tecnología como lo es

CBCT es un método que ha ayudado a realizar estudios sin invadir las piezas dentales, con el fin de analizar la anatomía de los conductos radiculares. Este estudio tomográfico es una manera fácil y didáctica de estudiar la anatomía interna de los dientes. La CBCT provee imágenes en los tres planos del espacio como son axial sagital y coronal cuyos planos podremos observar de una gran manera para un correcto y diagnóstico.⁶

Según Miyashita et al. Ha presentado que hay una gran incidencia de dos conductos en

incisivos inferiores del 15%.⁷

Vertucci et al. informaron incidencia del 27.5% de los incisivos mandibulares centrales y laterales con dos conductos.⁸

Según Lima C. et al. en el año 2021 su estudio concluyó que el 89,9% de los conductos tenían un único conducto radicular principal (tipo I), seguido por la clasificación se encontró un canal de Vertucci tipo II y III.⁹

Por esta razón, el objetivo de esta investigación es poder analizar las posibles variaciones anatómicas internas que podrían presentar estos dientes mediante estudios tomográficos y su correspondiente comparación con la clasificación de Vertucci.

MATERIALES Y MÉTODOS

Se realizó una investigación de tipo transversal dentro del semestre A - 2024. El diseño de este trabajo es descriptivo e in vitro el cual se realizó dentro de un laboratorio radiográfico obteniendo datos y analizándolos para poder obtener respuestas a las preguntas de este trabajo investigativo.

Se recolectaron 115 Incisivos inferiores, que fueron donados por varias clínicas y consultorios de la ciudad de Guayaquil, Riobamba y Quito. Se procedió a la selección de los incisivos inferiores siguiendo los **criterios de inclusión:** incisivos

inferiores en buen estado a nivel radicular, raíces completamente formadas, sin fracturas radiculares, incisivos inferiores sin tratamiento endodóntico y se excluyó según los **criterios de exclusión** que fueron: incisivos inferiores que tengan caries a nivel radicular, fracturas radiculares, raíces sin su completa formación, e incisivos inferiores con tratamiento endodóntico.

Procedimientos: Se realizó una hoja de registro de datos con las variables a estudiar, posteriormente se procedió a la recolección de los incisivos inferiores, logrando obtener una muestra de 86 incisivos inferiores, siendo 44 incisivos centrales inferiores y 42 incisivos laterales inferiores esta muestra se los colocó en un recipiente de vidrio con hipoclorito de sodio al 2,5% por 24 horas para eliminar cualquier residuo externo de la pieza dental y su descontaminación. Se procedió a la limpieza de las muestras con una cureta universal para la eliminación de cálculos dentales. Se separo a los incisivos centrales de los incisivos laterales y se procedió a la enumeración de cada uno de ellos. Gracias a la ayuda del radiovisógrafo de la Clínica Odontológica de la

Universidad Católica de Santiago de Guayaquil se tomó radiografías periapicales de cada diente en sentido vestibulo-lingual y mesio-distal.

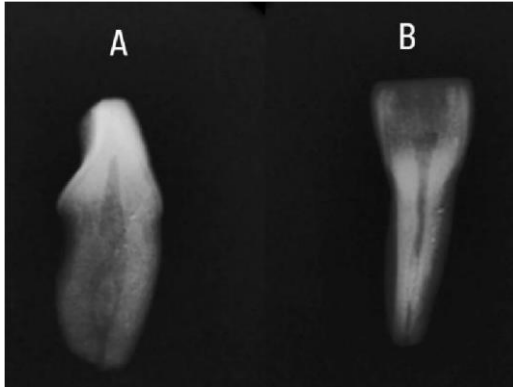


Imagen 1: Radiografías periapicales de incisivo inferior usando radiovisógrafo. (A) Sentido vestibulolingual. (B) Sentido mesiodistal.

Una vez con la muestra de dientes incisivos inferiores tanto centrales como laterales, se procedió en poner los dientes en un fantoma de acrílico 20 dientes, dejando entre cada uno de ellos 1 cm de distancia para realizar la imagen Tomográfica. Teniendo como resultado, 4 modelos con 20 dientes en cada fantoma de acrílico y se empezó a realizar las imágenes tomográficas para el correspondiente estudio, con la ayuda del tomógrafo (Carestream Dental CS 8100 3D).

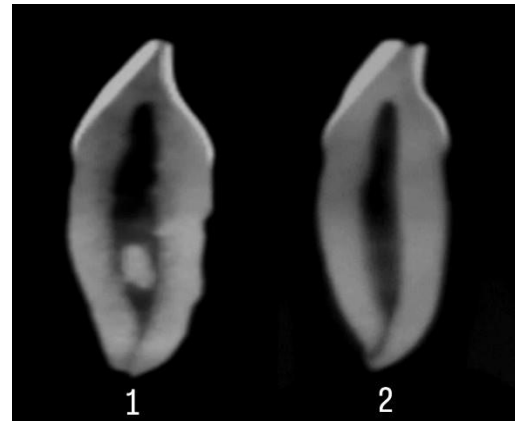


Imagen 2: Piezas CBCT (1) Incisivo Central Inferior Tipo III de Vertucci. (2) Incisivo Lateral inferior Tipo I de Vertucci.

Se procedió a la correspondiente observación de cada diente para luego así poder recolectar, analizar y registrar los datos de cada diente: El tipo de conducto según Vertucci La posición del foramen apical del diente. La identificación dentaria entre radiografías convencional y Tomografía de haz cónico. La identificación de los dos tipos de radiografías fue elaborada por 3 docentes de la Universidad Católica de Santiago de Guayaquil de la carrera de Odontología. Una vez obtenidos los datos, se realizó su tabulación en Excel.

RESULTADOS

El presente trabajo de investigación fue realizado mediante un análisis tomográfico de los dientes de cada grupo, incisivos centrales e incisivos laterales inferiores, se realizó el registro de los datos en una tabla elaborada con el programa de Microsoft Excel para

la obtención de gráficos estadísticos con sus correspondientes porcentajes.

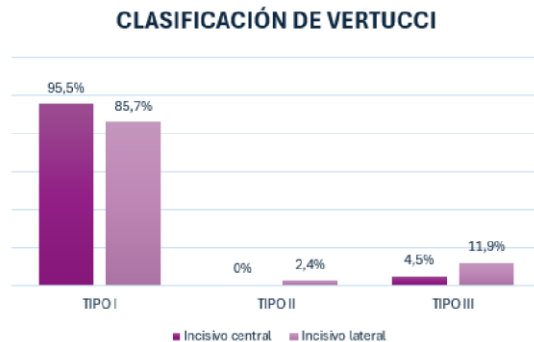


Gráfico 1: Porcentaje de los tipos de conductos según la Clasificación de Vertucci de incisivos centrales y laterales inferiores.

Según Vertucci se pudo observar que en el grupo de los incisivos centrales inferiores se encontraron 2 tipos de conductos, uno con mayor prevalencia que es el tipo I con un 95.5%, y el otro con menor prevalencia que es el tipo III con un 4,5%. En este grupo no se pudo observar tipo II, IV, V, VI ni VII.

Por otro lado, en el grupo de los incisivos laterales inferiores se

encontraron 3 tipos de conductos con mayor prevalencia fue el tipo I

con un 85,7%, seguido del grupo III con un 11,9% y en menor prevalencia fue el tipo II siendo con un 2,4%. No se observó los tipos IV, V, VI ni VII.

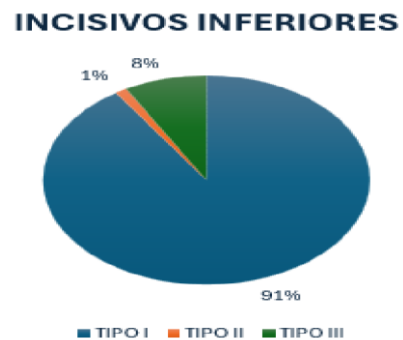


Gráfico 2: Porcentaje de los tipos de conductos según Vertucci de los incisivos inferiores.

Agrupando en forma general tanto a los incisivos centrales como a los incisivos laterales inferiores nos da como resultados que la mayor prevalencia sigue siendo el tipo I con un 91%, seguido del tipo III con un 8%, y con una menor prevalencia fue el tipo II con un 1%.

POSICIÓN DEL FORAMEN APICAL DEL INCISIVO CENTRAL

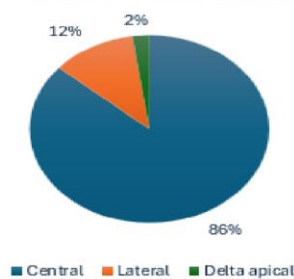


Gráfico 3: Porcentaje de la posición del foramen apical de incisivos centrales inferiores.

La posición del foramen apical, en el grupo de los incisivos centrales inferiores se pudo observar que la mayor prevalencia fue una posición central con un 86%, en posición lateral un 12 % y con la menor prevalencia tenemos delta apical con un 2%.

POSICIÓN DEL FORAMEN APICAL DEL INCISIVO LATERAL

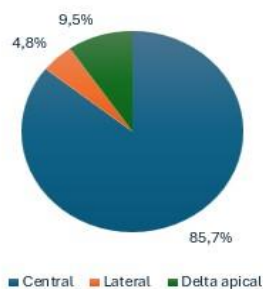


Gráfico 4: Porcentaje de la posición del foramen apical de incisivos laterales inferiores.

En lo que respecta a los incisivos laterales inferiores con una mayor prevalencia fue la posición central con un 85.7%, en posición delta apical un 9.5 % y con una menor prevalencia fue la posición lateral con un 4, 8 %.

CONCIDIENCIAS ENTRE RADIOGRAFIAS CONVENCIONALES Y TOMOGRAFIAS

COINCIDENCIAS ENTRE TOMOGRAFIAS Y MUESTRA

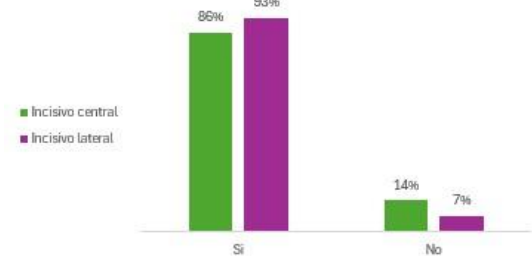


Gráfico 5: Coincidencia entre radiografías convencionales y tomografías de incisivos centrales e incisivos laterales inferiores

Una vez obtenido los resultados de los tres docentes de la Universidad Católica de Santiago de Guayaquil se registró que el 86% de las radiografías convencionales de los incisivos centrales coinciden con la CBCT el 93% de las radiografías convencionales de los incisivos laterales coinciden con la CBCT. Por otro lado 14%, de los incisivos centrales y el 7% de los incisivos laterales no coincidían.

DISCUSIÓN

En la práctica clínica, una principal razón de fracasos en la realización de tratamientos endodónticos es el desconocimiento de los sistemas de conductos radiculares, lo que imposibilita la correcta localización de un segundo conducto, en caso

de presentarlo. En este presente estudio, la mayoría de los incisivos inferiores estudiados o analizados presentaron un único conducto radicular, por lo cual se confirma los hallazgos de todos los estudios previos.

En el estudio realizado por Duque, et al. se recolectaron 133 incisivos inferiores permanentes, que fueron analizados y se demostraron la presencia de un segundo conducto radicular el cual presento un 18,05% , donde representaba el 3% a incisivos centrales y el 16,75% representaba a incisivos laterales¹⁰, este estudio coincide con los obtenidos por Llano et al. donde en su estudio analizo 155 incisivos inferiores permanente y obtuvo la presencia de dos conductos de apenas un 11%,¹¹ lo cual es 2% representaba a los incisivos centrales y el 14.5% a los incisivos laterales donde dichos estudios coinciden con este presente trabajo, ya que se obtuvo la presencia de dos conductos con un 9% lo cual el 14,3% representaba a los incisivos centrales y el 4.5% a los incisivos laterales.

Por otra parte en el mismo estudio realizado por Llano et al. se encontraron 3 tipos de conductos segun Vertucci, donde el Tipo I con un 88% representaba con una mayor prevalencia siguiendo un Tipo III con el 8 % y un 4%

correspondiente al Tipo II.¹²

Kamtane y Ghodke, en una subpoblación India, utilizando una muestra de 102 incisivos mandibulares en su estudio mencionó que los incisivos inferiores en general presentaron, (64.71%) eran Tipo I; (23.53%) eran Tipo II; (8.82%) eran Tipo III y los últimos (2.94%) eran tipo IV¹⁵ Lo cual se asemeja al presente estudio donde se encontraron 3 tipos de configuraciones de Vertucci, donde el Tipo I fue el más frecuente (91%), seguido del Tipo III (8%), Tipo II (1%).

Según en el estudio realizado por Sert S al at. en los incisivos centrales mandibulares de una población turca. mostró configuraciones de conductos de tipo I (32,5 %), tipo II (27,5 %) y tipo III (27 %) ¹²

Benjamin KA, Dowson J. mostraron que el Tipo I Vertucci también fue el de mayor

prevalencia con un (92%) seguido por Vertucci Tipo II (11.5%) y de menor prevalencia Vertucci Tipo III (6,95%).¹³

Lo cual se concuerda al presente estudio ya que la mayor prevalencia sigue siendo el tipo I con un 95.5% seguido del tipo II con un 4,5 %. Aunque no se encontró un tercer tipo de conducto en los incisivos centrales inferiores.

Peiris R. en su estudio sobre las variaciones anatómicas de los incisivos laterales inferior concluyó que predominada el tipo I de Vertucci (66%) en comparación con el tipo III (30%)¹⁴

Esta investigación concuerda con la anterior ya mencionadas debido a que con mayor prevalencia fue el tipo I con un 85,7%, seguido del grupo III con un 11,9% y en menor prevalencia fue el tipo II siendo con un 2,4%.

Estrela, et al, describió que, de los incisivos centrales su foramen apical terminaban en una posición central (46 %) mientras que la posición lateral en un (54%). y en los incisivos laterales inferiores la posición del foramen apical fue en un 53 % central y un 47% lateral.¹⁶

Aminsobhani, et al. En dicho estudio realizado en Irán se evidenció que el 68.3 % de los incisivos centrales mandibulares su foramen apical tenía una posición central, siguiendo con el 25.5% una posición lateral y el 5,2 % delta apical. Y en los incisivos laterales inferiores se observó una posición del foramen apical central en un 70.6%, una posición del foramen apical lateral de 19.5% y un delta apical de 9,9%.¹⁷ En esta presente investigación, hubo una similitud con respecto a los anteriores mencionados. La posición del foramen apical, en el grupo de los incisivos centrales inferiores se pudo observar una posición del foramen apical central con un 86%, en posición lateral un 12 % y con una menor prevalencia tenemos delta apical con un 2%. Mientras que en los incisivos laterales inferiores la posición central del foramen apical fue de un 85.7%, en posición delta apical un 9.5 % y con una menor prevalencia fue la posición lateral con un 4, 8 %.

Elena M. et al. en un estudio realizado, comparo la coincidencia de 3 grupos de estudio llegando a obtener en el 1 grupo una

coincidencia de un 83,3% entre la radiografía digital convencional y la tomografía computarizada de haz cónico en el 2 grupo tuvo una coincidencia de un 100% en el 3 grupo obtuvo una coincidencia del 88%, lo que da un total promedio de coincidencia del 90.43% y un 9.57% de no coincidencia. ¹⁸

Dichos resultados de las investigaciones que fueron mencionadas concuerdan con este presente estudio al haber obtenido un porcentaje muy alto en la coincidencia de radiografías convencionales con las tomografías computarizada, siendo un 86% de similitud y 14% de diferencia en el grupo de los incisivos centrales y con una similitud de 93% y un 7% de diferencia en el grupo de los incisivos laterales inferiores

CONCLUSIONES

De acuerdo con los resultados obtenidos en el presente estudio, podemos concluir que la incidencia de un conducto (tipo I) en los incisivos inferiores analizados fue significativamente alta que incisivos inferiores con

dos conductos. Los incisivos centrales y laterales inferiores se pudieron observar 3 tipos de conductos según Vertucci en total: I, II y III. Tanto para los incisivos centrales como los laterales inferiores el de mayor prevalencia fue el tipo I.

Por otro lado, con una menor prevalencia los incisivos centrales inferiores fue el tipo II y en los incisivos laterales inferiores fueron los tipos III según Vertucci. La ubicación del foramen apical en los incisivos centrales inferiores y incisivos laterales inferiores se da en mayor prevalencia por central. Y, por último las tomografías obtenidas de cada pieza se pudo observar que presentan una alta coincidencia junto con las radiografías convencionales que fueron tomadas, ya que las radiografías convencionales fueron realizadas por dos proyecciones, vestibulo-lingual y mesio-distal, motivo que si existiera una sospecha de alguna variación en el conducto se recomienda tomar una tomografía para un perfecto diagnóstico.

REFERENCIAS

1. Aminsobhani M, Sadegh M, Meraji N, Razmi H, Kharazifard MJ. Evaluation of the root and canal morphology of mandibular permanent anterior teeth in an Iranian population by conebeam computed tomography. *J Dent (Tehran)*. 2013;10(4):358–66.
2. Artículo Original. *Revista OACTIVA UC Cuenca*. Vol. 7, No. 1, pp. 7-16, 2022. ISSN 2588-0624. ISSN Elect. 258802624. Universidad Católica de Cuenca.
3. Benjamin KA, Dowson J. Incidencia de dos conductos radiculares en dientes incisivos mandibulares humanos. *Oral Surg Oral Med Oral Pathol*. 1974; 38 :122–6.
4. Duque TM, Morante DRH, Ferraz CCR, Augusto A. Localización efectiva de un segundo conducto radicular en incisivos inferiores mediante magnificación, radiografía y diafanización. 2013; 23(2):57-62.
5. Elera Morales CC, Castro Ruiz CT. Validez de la radiografía periapical digital y la tomografía computarizada de haz cónico en la detección de
6. Estrela C, Couto GS, Bueno MR, Bueno KG, Estrela LRA, Porto OCL, et al. Apical Foramen Position in Relation to Proximal Root Surfaces of Human Permanent Teeth Determined by Using a New Cone-beam Computed Tomographic Software. *J Endod*. 2018;44(11):1741–8.
7. Jesica A. Llano-Robayo; Gabriela S. et al. Prevalencia de dos conductos en incisivos inferiores permanentes mediante el uso de radiovisiografía. 2017; 3(1): 488-500
8. Kamtane S, Ghodke M. Morfología de los incisivos mandibulares: un estudio sobre CBCT. *Pol Przegł Radiol Med Nukl* 2016;81:15–6.
9. Lima CO, Magalhães LT, Marceliano-Alves MF, de Oliveira PY, Lacerda MF. Internal lower incisor morphology revealed by computerized microtomography. *Acta Odontol Latinoam*. 2020;33(1):33–7
10. Llano-Robayo JA, AndradeAroca GS, PavónGranja MA, Miranda-Rosero MC, JaramilloBurneo JP, Espinoza-Torres EE. Prevalence of two ducts in

- permanent lower incisors through the use of radiovisiography. 2017;3(1) 488–500.
11. Miyashita M, Kasahara E, Yasuda E, Yamamoto A, Sekizawa T. Root canal system of the mandibular incisor. *J Endod.* 1997;23(8):479-84.
 12. Peiris R. Morfología de las raíces y los conductos de los dientes permanentes humanos en una población de Sri Lanka y Japón. *Anthropol Sci.* 2008; 116 :123–33
 13. Saati S, Shokri A, Foroozandeh M, Poorolajal J, Mosleh N. Root morphology and number of canals in mandibular central and lateral incisors using cone beam computed tomography. *Braz Dent J.* 2018;29(3):239–44.
 14. Sandoval Ortiz AP, Alvarado Barrios CG, Pineda Palacios KR. Evaluación de la Morfología de los Conductos Radiculares en Incisivos Inferiores en una Muestra de la Población Guatemalteca. Mediante el uso de la Tomografía Computarizada de Haz Cónico. *RevSEP.* 2020;3(01):79–85.
 15. Sert S, Bayirli G. Evaluación de las configuraciones de los conductos radiculares de los dientes permanentes mandibulares y maxilares por género en la población turca. *J Endod.* 2004;30(6):391–8.
 16. Shemesh A, Kavalierchik E, Levin A, Ben Itzhak J, Levinson O, Lvovsky A, et al. Root canal morphology evaluation of central and lateral mandibular incisors using cone-beam computed tomography in an Israeli population. *J Endod.* 2018;44(1):51–5
 17. Valenti-Obino F, Di Nardo D, Quero L, Miccoli G, Gambarini G, Testarelli L, et al. Symmetry of root and root canal morphology of mandibular incisors: A conebeam computed tomography study in vivo. *J Clin Exp Dent.* 2019; 11(6): 527–533.
 18. Vertucci FJ. Root canal anatomy of the mandibular anterior teeth. *J Am Dent Assoc.* 1974;89(2):369-71.



Presidencia
de la República
del Ecuador



Plan Nacional
de Ciencia, Tecnología,
Innovación y Saberes



SENESCYT

Secretaría Nacional de Educación Superior,
Ciencia, Tecnología e Innovación

DECLARACIÓN Y AUTORIZACIÓN

Yo, **Sarango Suárez, María José**, con C.C: # **0922973631** autor/a del trabajo de titulación: **Estudio in vitro de las variaciones anatómicas internas de los incisivos inferiores permanentes, usando tomografías computarizada de haz cónico** previo a la obtención del título de **Odontóloga** en la Universidad Católica de Santiago de Guayaquil.

1.- Declaro tener pleno conocimiento de la obligación que tienen las instituciones de educación superior, de conformidad con el Artículo 144 de la Ley Orgánica de Educación Superior, de entregar a la SENESCYT en formato digital una copia del referido trabajo de titulación para que sea integrado al Sistema Nacional de Información de la Educación Superior del Ecuador para su difusión pública respetando los derechos de autor.

2.- Autorizo a la SENESCYT a tener una copia del referido trabajo de titulación, con el propósito de generar un repositorio que democratice la información, respetando las políticas de propiedad intelectual vigentes.

Guayaquil, 10 de septiembre de 2024

f. _____

Nombre: **Sarango Suárez, María José**

C.C: **0922973631**



REPOSITORIO NACIONAL EN CIENCIA Y TECNOLOGÍA

FICHA DE REGISTRO DE TESIS/TRABAJO DE TITULACIÓN

TEMA Y SUBTEMA:	Estudio in vitro de las variaciones anatómicas internas de los incisivos inferiores permanentes, usando tomografías computarizada de haz cónico		
AUTOR(ES)	Sarango Suárez María José		
REVISOR(ES)/TUTOR(ES)	López Espinoza, Javier Andrés		
INSTITUCIÓN:	Universidad Católica de Santiago de Guayaquil		
FACULTAD:	Ciencias de la salud		
CARRERA:	Odontología		
TÍTULO OBTENIDO:	Odontóloga		
FECHA DE PUBLICACIÓN:	10 de septiembre de 2024	No. DE PÁGINAS:	10 p.
ÁREAS TEMÁTICAS:	Endodoncia, Imagenología dental, Anatomía dental		
PALABRAS CLAVES/ KEYWORDS:	incisivos centrales inferiores; incisivos laterales inferiores; conductos radiculares, Vertucci; anatomía interna		
RESUMEN/ABSTRACT			
<p>INTRODUCCIÓN: Una de las primordiales razones que conllevan a un fracaso en el tratamiento endodóntico de los incisivos inferiores permanentes es que algunos conductos radiculares pueden pasar inadvertidos debido a un desconocimiento sobre la anatomía de los conductos o a investigaciones insuficientes de conductos adicionales. OBJETIVO: Analizar las diferentes variaciones anatómicas internas en los incisivos inferiores y su comparación con la clasificación de Vertucci. MATERIALES Y MÉTODOS: Se realizó una investigación descriptiva de tipo transversal la muestra está conformada por 68 incisivos inferiores extraídos se les realizó el análisis de los conductos según la clasificación de Vertucci, la ubicación del foramen apical utilizando el CBCT como herramienta de diagnóstico. RESULTADOS: De los incisivos centrales inferiores la mayor prevalencia fue el tipo I con un 95.5% incisivos laterales inferiores la mayor prevalencia fue el tipo I con un 85.7%. Se pudo observar que en los incisivos centrales (86.4%) y laterales (5.7%) inferiores la mayor prevalencia fue un foramen en posición central. Se registró que las radiografías periapicales de los dos grupos de incisivos centrales (86%) y laterales (93%) coincidían con la de la CBTC. CONCLUSIÓN: Se observaron 3 tipos de conductos, según Vertucci I, II, y III. Tanto en los incisivos centrales y laterales inferiores el de mayor prevalencia fue el tipo I. La ubicación del foramen apical en los incisivos centrales y laterales inferiores se da en mayor prevalencia en la posición central. Las radiografías periapicales obtenidas de cada pieza tienen una alta coincidencia con la CBTC.</p>			
ADJUNTO PDF:	<input checked="" type="checkbox"/> SI	<input type="checkbox"/> NO	
CONTACTO CON AUTOR/ES:	Teléfono: 0994180510	E-mail: mariasarango333@gmail.com	
CONTACTO CON LA INSTITUCIÓN (COORDINADOR DEL PROCESO UTE)::	Nombre: Ocampo Poma Estefanía Del Roció		
	Teléfono: +593- 99 675 7081		
	E-mail: estefania.ocampo@cu.ucsg.edu.ec		
SECCIÓN PARA USO DE BIBLIOTECA			
Nº. DE REGISTRO (en base a datos):			
Nº. DE CLASIFICACIÓN:			
DIRECCIÓN URL (tesis en la web):			