



**UNIVERSIDAD CATÓLICA
DE SANTIAGO DE GUAYAQUIL
FACULTAD DE CIENCIAS MÉDICAS
CARRERA DE ODONTOLOGÍA**

TEMA:

**Prevalencia de Patologías Sinusales diagnosticadas
mediante Tomografía de Haz Cónico en Centro de
Radiodiagnóstico**

AUTOR (A):

Rouillon Borrero María Gabriela

**Trabajo de titulación previo a la obtención del grado de
ODONTÓLOGA**

TUTOR:

Barona Terán Jorge Eduardo

Guayaquil, Ecuador

14 de Septiembre del 2016



**UNIVERSIDAD CATÓLICA
DE SANTIAGO DE GUAYAQUIL
FACULTAD DE CIENCIAS MÉDICAS
CARRERA DE ODONTOLOGÍA**

CERTIFICACIÓN

Certificamos que el presente trabajo de titulación, fue realizado en su totalidad por **Rouillon Borrero María Gabriela** como requerimiento para la obtención del Título de **Odontóloga**.

TUTOR

f. _____

Barona Terán Jorge Eduardo

DIRECTOR DE LA CARRERA

f. _____

Luzardo Jurado Geoconda María

Guayaquil, a los 14 del mes de Septiembre del año 2016



**UNIVERSIDAD CATÓLICA
DE SANTIAGO DE GUAYAQUIL
FACULTAD DE CIENCIAS MÉDICAS
CARRERA DE ODONTOLOGÍA**

DECLARACIÓN DE RESPONSABILIDAD

Yo, **María Gabriela Rouillon Borrero**

DECLARO QUE:

El Trabajo de Titulación, **Prevalencia de Patologías Sinusales diagnosticadas mediante Tomografía de Haz Cónico en Centro de Radiodiagnóstico**, previo a la obtención del Título de **Odontóloga**, ha sido desarrollado respetando derechos intelectuales de terceros conforme las citas que constan en el documento, cuyas fuentes se incorporan en las referencias o bibliografías. Consecuentemente este trabajo es de mi total autoría.

En virtud de esta declaración, me responsabilizo del contenido, veracidad y alcance del Trabajo de Titulación referido.

Guayaquil, a los 14 del mes de Septiembre del año 2016

LA AUTORA:

f. _____

Rouillon Borrero María Gabriela



**UNIVERSIDAD CATÓLICA
DE SANTIAGO DE GUAYAQUIL
FACULTAD DE CIENCIAS MÉDICAS
CARRERA DE ODONTOLOGÍA**

AUTORIZACIÓN

Yo, María Gabriela Rouillon Borrero

Autorizo a la Universidad Católica de Santiago de Guayaquil a la **publicación** en la biblioteca de la institución del Trabajo de Titulación, **Prevalencia de Patologías Sinusales diagnosticadas mediante Tomografía de Haz Cónico en Centro de Radiodiagnóstico**, cuyo contenido, ideas y criterios son de mi exclusiva responsabilidad y total autoría.

Guayaquil, a los 14 del mes de Septiembre del año 2016

LA AUTORA:

f. _____

Rouillon Borrero María Gabriela

AGRADECIMIENTO

Especialmente le agradezco a Dios por tantas bendiciones y guiar siempre mi camino.

A mis papás, Yoyo y Marcela, por su incondicional apoyo y por creer siempre en mí. A mis hermanos Miguel, Marcela y Daniela por confiar en mí desde el primer día. A mis amigas y amigos: Nicole, Adriana, Ma. Isabel, Ma. Gracia, Paula, Marcelo, Manuel, William, Danilo y Sebastián, sin ellos la universidad no hubiese sido la misma. A todos mis profesores, porque cada uno aportó con algo para mi formación profesional y humana. Al Dr. Carlos Xavier Ycaza, quien siempre impulsó mi gusto hacia la carrera y de manera muy especial a mi tutor y maestro Dr. Jorge Barona por tantas enseñanzas y consejos, siempre guiándome y motivándome a marcar la diferencia. Gracias a todos los que me rodearon durante esta etapa.

DEDICATORIA

Le dedico este trabajo con mucho cariño a mis papás, porque sin ellos no estaría donde estoy. Son ustedes con su ejemplo de trabajo duro, dedicación y humildad los que me han motivado a todo. Solo ustedes saben cuánto me costó llegar aquí, y por eso y mucho más les dedico esto.



**UNIVERSIDAD CATÓLICA
DE SANTIAGO DE GUAYAQUIL
FACULTAD DE CIENCIAS MÉDICAS
CARRERA DE ODONTOLOGÍA**

TRIBUNAL DE SUSTENTACIÓN

f. _____

JORGE EDUARDO BARONA TERÁN

TUTOR

f. _____

GEOCONDA MARÍA LUZARDO JURADO

DECANO O DIRECTOR DE CARRERA

f. _____

GABRIELA NICOLE LANDIVAR ONTANEDA

COORDINADOR DEL ÁREA O DOCENTE DE LA CARRERA



**UNIVERSIDAD CATÓLICA
DE SANTIAGO DE GUAYAQUIL
FACULTAD DE CIENCIAS MÉDICAS
CARRERA DE ODONTOLOGÍA**

CALIFICACIÓN

**DR. JORGE BARONA TERÁN
PROFESOR GUÍA O TUTOR**

GLOSARIO

TCHC: Tomografía Computarizada de Haz Cónico

CBCT: (Cone Beam Computerized Tomography) Tomografía Computarizada Cone Beam

FOV: (Field of View) Campo de Visión

DICOM: (Digital Imaging and communication in Medicine) Imágenes y comunicación digital en Medicina

UH: Unidades Hounsfield

2D: bidimensional

3D: tridimensional

mA: mili-amperaje

mm: Milímetros

ÍNDICE GENERAL

DECLARACIÓN DE RESPONSABILIDAD	III
AUTORIZACIÓN	IV
AGRADECIMIENTO.....	I
DEDICATORIA.....	II
CALIFICACIÓN	IV
GLOSARIO	V
RESÚMEN	XI
ABSTRACT	XII
1. INTRODUCCIÓN:	13
1.1. PLANTEAMIENTO DEL PROBLEMA	15
1.7. HIPÓTESIS	19
2. MARCO TEÓRICO.....	23
2.1. SENO MAXILAR.....	23
2.1.1. ANATOMÍA Y FISIOLOGÍA	23
2.1.2. PATOLOGÍAS ODONTOGÉNICAS	32
2.1.3. TUMORES BENIGNOS	34
2.1.4. TUMORES MALIGNOS	36
2.1.5. MÉTODOS DE DIAGNÓSTICO.....	38
2.1.5.1. IMAGENOLOGÍA EN ODONTOLOGÍA.....	38
2.1.5.2. RESEÑA HISTÓRICA	39
2.1.5.3. IMÁGENES TRIDIMENSIONALES	40
2.2. PATOLOGÍAS SINUSALES SEGÚN GÉNERO	43
2.3. PATOLOGÍA SINUSAL SEGÚN EDAD	44
2.4. NEUMATIZACIÓN DE SENO MAXILAR.....	45
2.5. RELACIÓN DE PIEZAS DENTALES CON SENO MAXILAR.....	46
3. MATERIALES Y MÉTODOS	47
3.1. MATERIALES	47
3.4. RECURSOS EMPLEADOS.....	48
3.6. UNIVERSO	48
3.8. MÉTODOS.....	49
3.8.3. PROCEDIMIENTOS.....	50

4. RESULTADOS.....	52
5. DISCUSIÓN.....	73
6. CONCLUSIONES.....	74
7. RECOMENDACIONES.....	75
REFERENCIAS BIBLIOGRÁFIAS:.....	76
ANEXOS.....	81

ÍNDICE DE TABLAS

TABLA 1 DISTRIBUCIÓN DE TCHC POR DISTRIBUCIÓN DE PRESENCIA DE PATOLOGÍAS SINUSALES	52
TABLA 2 DISTRIBUCIÓN DE TCHC POR GÉNERO.....	54
TABLA 3 DISTRIBUCIÓN DE TCHC POR TIPO DE PATOLOGÍAS PRESENTES EN SENOS MAXILARES	55
TABLA 4 : RELACIÓN ENTRE EL TIPO DE PATOLOGÍA SINUSAL Y EL GÉNERO DEL INDIVIDUO DE LAS TCHC.....	57
TABLA 5 RELACIÓN ENTRE EL TIPO DE PATOLOGÍA SINUSAL Y EL RANGO DE EDAD DEL INDIVIDUO DE LAS TCHC	59
TABLA 6 DISTRIBUCIÓN PORCENTUAL Y DE FRECUENCIA DE UNIVERSO Y MUESTRA POR EDAD DE LA TCHC CON PATOLOGÍAS SINUSALES PRESENTES.....	61
TABLA 7 DISTRIBUCIÓN PORCENTUAL Y DE FRECUENCIA DE UNIVERSO Y MUESTRA POR GÉNERO QUE PRESENTAN PATOLOGÍAS DE LAS MUESTRAS DE TCHC	63
TABLA 8 DISTRIBUCIÓN PORCENTUAL Y DE FRECUENCIA DE UNIVERSO Y MUESTRA POR PRESENCIA DE NEUMATIZACIÓN SINUSAL EN LAS TCHC.....	65
TABLA 9 DISTRIBUCIÓN PORCENTUAL Y DE FRECUENCIA DE UNIVERSO Y MUESTRA POR GÉNERO EN TCHC CON PRESENCIA DE NEUMATIZACIÓN SINUSAL.....	67
TABLA 10 DISTRIBUCIÓN PORCENTUAL Y DE FRECUENCIA DE MUESTRA POR EDAD EN TCHC CON NEUMATIZACIÓN SINUSAL.	69
TABLA 11 DISTRIBUCIÓN PORCENTUAL DE PIEZAS DENTARIAS MÁS DIRECTAMENTE RELACIONADAS AL SENOS MAXILARES EN TCHC	71

ÍNDICE DE GRÁFICOS

GRÁFICO 1 FRECUENCIA DE TCHC CON PATOLOGÍAS EN SENOS MAXILARES	53
GRÁFICO 2 DISTRIBUCIÓN DE FRECUENCIA Y PORCENTAJE EN LAS MUESTRAS DE LOS TIPOS DE PATOLOGÍAS ENCONTRADAS EN TCHC.....	56
GRÁFICO 3 DISTRIBUCIÓN DE FRECUENCIA DE GÉNERO SEGÚN LA PRESENCIA DE PATOLOGÍAS SINUSALES EN MUESTRAS DE TCHC.....	58
GRÁFICO 4 DISTRIBUCIÓN DE LOS TIPOS DE PATOLOGÍAS SINUSALES SEGÚN SU FRECUENCIA POR RANGOS DE EDAD EN TCHC.....	60
GRÁFICO 5: DISTRIBUCIÓN DE PORCENTAJE DE LOS RANGOS DE EDAD EN MUESTRAS DE TCHC CON PATOLOGÍAS SINUSALES.....	62
GRÁFICO 6 DISTRIBUCIÓN DE PORCENTAJES DE GÉNERO EN MUESTRAS DE TCHC CON PATOLOGÍAS SINUSALES.....	64
GRÁFICO 7 DISTRIBUCIÓN DE FRECUENCIA DE LA PRESENCIA DE NEUMATIZACIÓN SINUSAL EN MUESTRA TOTAL DE TCHC.....	66
GRÁFICO 8: DISTRIBUCIÓN DE PORCENTAJE DE RANGOS DE EDAD EN TCHC CON NEUMATIZACIÓN SINUSAL.....	68
GRÁFICO 9 DISTRIBUCIÓN DE PORCENTAJE DE RANGOS DE EDAD EN TCHC CON NEUMATIZACIÓN SINUSAL.....	70
GRÁFICO 10: DISTRIBUCIÓN PORCENTUAL Y FRECUENCIA DE MUESTRAS DE TCHC DE PIEZAS DENTARIAS EN RELACIÓN AL SENOS MAXILARES.....	72

ÍNDICE DE ANEXOS

ANEXO 1 PRIMERA ILUSTRACIÓN DE SENOS PARANASALES POR LEONARDO DA VINCI EN 1489 FUENTE: C, CHANG	81
ANEXO 2 IMÁGEN EN CORTE CORONAL DONDE SE ILUSTRAN LOS SENOS PARANASALES FUENTE: E, ZUCKERKANDL	81
ANEXO 3 CRECIMIENTO DEL SENO MAXILAR FUENTE: CHANG, C	82
ANEXO 4 HISTOLOGÍA DE LA MEMBRANA SINUSAL FUENTE: CHANG, C	82
ANEXO 5 PROCESO DE RETENCIÓN MUCOSA E INFLAMACIÓN FUENTE: BARONA, J	83
ANEXO 6 TC CON PRESENCIA DE HIPOPLASIA DEL SENO MAXILAR DERECHO. EN TAL SENTIDO LA HSM FUE CLASIFICADA COMO TIPO II. (A) CORTE CORONAL. (B) CORTE AXIAL FUENTE: DOMINGUEZ J.....	83
ANEXO 7 TCHC CON ENGROSAMIENTO DE LA MEMBRANA SINUSAL EN SENO MAXILAR IZQUIERDO. (A) CORTE CORONAL (B) CORTE AXIAL (C) CORTE SAGITAL FUENTE: M. RAGHAV	84
ANEXO 8 TCHC CON CORTE CORONAL QUE PRESENTA ENGROSAMIENTO DE LA MEMBRANA SINUSAL EN SENO MAXILAR DERECHO. FUENTE: G, ROUILLON	84
ANEXO 9 TCHC QUE PRESENTA OPACIFICACIÓN EN EL SENO MAXILAR DERECHO. (A) CORTE CORONAL (B) CORTE AXIAL (C) CORTE SAGITAL FUENTE: M. RAGHAV	85
ANEXO 10 TCHC EN CORTE CORONAL QUE PRESENTA OPACIFICACIÓN EN EL SENO MAXILAR DERECHO. FUENTE: G, ROUILLON.....	85
ANEXO 11 TCHC QUE PRESENTA CUERPO EXTRAÑO (IMPLANTE) EN SENO MAXILAR FUENTE: NUNES, R.....	86
ANEXO 12 TCHC QUE PRESENTA QUISTE DE RETENCIÓN MUCOSO EN SENO MAXILAR DERECHO FUENTE: G, ROUILLON	86
ANEXO 13 TCHC CON UN PÓLIPO DE RETENCIÓN MUCOSO EN EL SENO MAXILAR DERECHO. (A) CORTE CORONAL (B) CORTE AXIAL (C) CORTE SAGITAL FUENTE: M. RAGHAV	87
ANEXO 14 TCHC DE CORTE AXIAL QUE PRESENTA PÓLIPO DE RETENCIÓN MUCOSO EN SENO MAXILAR IZQUIERDO. FUENTE: G, ROUILLON	87
ANEXO 15 UNIDADES HOUNSFIELD REPRESENTANDO DISTINTOS TEJIDOS.....	88
ANEXO 16 IMAGEN EN BASE A UN ADULTO. FUENTE: ORLANDO, M	88
ANEXO 17 TCHC IMAGEN PANORÁMICA QUE PRESENTA NEUMATIZACIÓN SINUSAL FUENTE: G, ROUILLON.....	89
ANEXO 18 TCHC QUE PRESENTA ÍNTIMA RELACIÓN DE 2DO PREMOLAR CON SENO MAXILAR DERECHO E IZQUIERDO FUENTE: G, ROUILLON.....	89
ANEXO 19 TCHC IMAGEN PANORÁMICA QUE PRESENTA ÍNTIMA RELACIÓN DE 3ER Y 4TO MOLAR CON SENO MAXILAR DERECHO E IZQUIERDO FUENTE: G, ROUILLON	90
ANEXO 20 TCHC QUE PRESENTA 3ER MOLAR DENTRO DEL SENO MAXILAR IZQUIERDO Y QUISTE DE RETENCIÓN MUCOSA EN SENO MAXILAR DERECHO. FUENTE: G, ROUILLON	90
ANEXO 21 CARTA DE APROBACIÓN DE STUDIO 3D.....	92
ANEXO 22 TABLA MADRE DE DATOS Y VARIABLES DE LAS TCHC	97

RESÚMEN

Introducción: Los Senos Maxilares son cavidades aéreas localizadas en el maxilar superior que cumplen con una función de drenaje, ventilación, variación de presión, entre otras. Al ocurrir alteraciones con su fisiología, anatomía, estructuras adyacentes, infecciones u otras causas pueden presentarse patologías sinusales; se han clasificado en: lesiones de desarrollo, inflamatorias, odontogénicas, benignas y malignas. En la actualidad, la Tomografía de Haz Cónico (TCHC), debido a sus múltiples ventajas como su alta calidad de imagen, nitidez, y su baja exposición a la radiación y disminuido costo, llegará a ser el examen imagenológico de preferencia en Odontología. **Objetivo:** El propósito de esta investigación es determinar la prevalencia de Patologías Sinusales diagnosticadas mediante TCHC en un Centro de Radiodiagnóstico en Guayaquil. **Materiales y métodos:** Es un estudio de tipo descriptivo, transversal y prospectivo en base a datos obtenidos de Tomografías de Haz Cónico tomadas durante el año 2015, utilizando un Software InVivoDental Viewer. La muestra de 110 Tomografías fue proporcionada por el Centro de Diagnóstico Dental Digital Studio 3D. Se analizó la edad y género del paciente en relación a las patologías Sinusales, la relación de piezas dentarias con el Seno Maxilar, su neumatización y la presencia de diversas patologías. **Resultados:** De 110 tomografías analizadas, en 65 se encontraron patologías Sinusales, siendo el engrosamiento de la membrana Sinusal la más común (24,5%). Tuvieron prevalencia en sujetos con rango de edad de 21-30 años (36,9%), en el género femenino (64,6%). Del total de la muestra se encontró que el 65,5% presentaron neumatización Sinusal, y se determinó que la pieza con mayor relación al piso del Seno Maxilar es el 2do molar superior (45,4%). **Conclusión:** La TCHC puede ser usada para evaluar las estructuras anatómicas y detectar patologías relacionadas. Éste estudio evidenció que la patologías Sinusales más prevalentes son las inflamatorias, validando la hipótesis propuesta.

Palabras clave: Senos Maxilares, Patologías sinusales, Tomografía Computarizada de Haz Cónico (TCHC), Neumatización sinusal

ABSTRACT

Introduction: The maxillary sinuses are air cavities located in the upper jaw that play an important role in humidification of air, drainage and ventilator function, pressure variation, among others. When their physiology, anatomy, or neighbour structures are altered or infected, sinus diseases can occur; they've been classified into: Developmental, Inflammatory, Odontogenic, Benign and Malignant. Nowadays, CBCT due to its many advantages such as high quality image, low cost and insignificant levels of radiation exposure, is the imaging diagnostic system of election in Dentistry. **Objective:** The purpose of this research is to determine the prevalence of Sinus Pathologies diagnosed by using CBCT in a Radiology Center of Guayaquil. **Materials and methods:** This is a descriptive, transversal and prospective study based on data obtained from CBCT scans taken during 2015 using InVivoDental Viewer Software. 110 scans were provided by Studio 3D Diagnostic Digital Dental Center, where prevalence of sinus pathologies related to age and gender were analysed, along with sinus pneumatisation and teeth relation to maxillar sinus floor. **Results:** From 110 analyzed CBCT, 65 presented Sinus pathologies. Thickening of Sinus membrane was the most common pathology (24.5%); and with prevalence in subjects with an age range between 21-30 years (36.9%) and in females (64.6%). The total sample found that 65.5% had Sinusal pneumatisation, and determined that the piece most related to Maxillary Sinus floor is the 2nd upper molar (45.4%). **Conclusion:** CBCT is mainly used to evaluate bone structures and detect related pathologies. This study showed that the most prevalent Maxillar Sinus diseases are inflammatory, validating the proposed hypothesis.

Key words: Maxillar Sinuses, Sinus Pathology, Cone Beam Scans (CBCT), Sinus Pneumatization.

1. INTRODUCCIÓN:

El propósito de ésta investigación está dirigida a determinar la prevalencia de patologías encontradas en el seno maxilar por medio de tomografías de haz cónico en un Centro de Diagnóstico de Imágenes en Guayaquil durante el año 2015.

Existen cuatro tipos de senos paranasales, los primeros en formarse durante el período embriológico son los senos maxilares, estando presentes en el nacimiento. Juegan un papel importante en cuanto al crecimiento facial, el proceso de drenaje, entre otras funciones.^{1, 3,5}

Cuando se presenta alguna patología, debido a la proximidad con la cavidad oral, órbitas y base del cráneo, se pueden afectar dichas áreas, por tanto es trascendental el conocimiento y diferenciación de sus patologías.^{1,5}

Según G. Kumari et al.¹ las patologías de seno maxilar pueden desarrollarse a partir de la mucosa ubicada en el seno, de la expansión sinusal y a partir de tejidos orales y/o dentales. Se han clasificado las distintas patologías de seno maxilar en lesiones de desarrollo, inflamatorias, odontogénicas, benignas y malignas.¹

M. Raghav et al.² encontraron que la incidencia de anomalías asintomáticas en el seno maxilar están entre el 10.9 y 69.1%.² Las patologías mayormente descritas por Vogiatzi et al. son el engrosamiento de la mucosa del seno y la neumatización del seno maxilar.³

Existen distintas formas para diagnosticar patologías de seno maxilar en Odontología, la radiografía panorámica puede contribuir hallazgos circunstanciales, también se utiliza la técnica de Waters, endoscopia diagnóstica, tomografía computarizada, y la tomografía de Haz Cónico.^{2,4}

La tomografía computarizada (CT) es considerada como el “gold standard” para el examen de los senos paranasales, sin embargo existen limitaciones que incluyen elevado costo, tiempo y alta exposición a la radiación. Debido

a esto, en los últimos años la tomografía de Haz Cónico (TCHC) ha producido un gran impacto en procedimientos radiológicos convirtiéndose en una de las opciones más óptimas para el diagnóstico de patologías incluyendo a las del sistema estomatognático.²

1.1. PLANTEAMIENTO DEL PROBLEMA

Los senos paranasales, y, en especial el Seno Maxilar tiene relación directa con la actividad Odontológica, puede verse afectado por patología proveniente del sistema estomatológico, como por ejemplo procesos infecciosos endo-periodontales, quistes, entre otros; asimismo puede ser el asentamiento de otras patologías de diferente índole, podemos citar: estadios alérgicos, fenómenos retentivos mucosos, etc que podría presumir el Odontólogo en cuanto al diagnóstico de las mismas o confundirnos de que se trate de patología dental y no intrínseca sinusal.

Siendo así la pregunta principal de investigación será:

¿Cuáles son las patologías con mayor prevalencia encontradas en el seno maxilar en 110 Tomografías de Haz Cónico de sujetos que acudieron a un Centro de Radiodiagnóstico de Guayaquil, Ecuador?

1.2. PREGUNTAS DE INVESTIGACIÓN

- ¿Cuál es la patología más común encontrada en el seno maxilar?
- ¿En qué género se presenta mayormente éste tipo de patologías?
- ¿Cuál es el rango de edad que con mayor frecuencia se presentan patologías en Seno Maxilar?
- ¿En cuántas tomografías se encontró neumatización sinusal?
- ¿Cuál es la pieza dentaria en mayor relación con el Seno Maxilar?

1.3. JUSTIFICACIÓN

Toda información que permita establecer mejores diagnósticos y por ende planes de tratamiento más precisos y acertados son los objetivos a conseguir por parte del Clínico, el analizar la prevalencia nos permitirá prevenir y corregir muchas enfermedades con la información obtenida. El disponer de bases epidemiológicas brindará a los investigadores y a los interesados tener información de primera mano sobre las patologías de habitantes y etnias de la zona. Al tener un método no invasivo con altísima resolución diagnóstica ahorrará tiempo y dinero a los tratamientos que se establezcan.

1.4. VIABILIDAD

El Centro de Diagnóstico Dental Digital Studio 3D autorizó la utilización de las muestras utilizadas en el estudio, facilitándonos las Tomografías de Haz Cónico que sean necesarias, las cuales serán analizadas mediante un software IBM Spss Statistics donde se clasificarán las variables y datos obtenidos.

1.5. OBJETIVO GENERAL

Determinar la prevalencia y tipo de patologías en seno maxilar en pacientes diagnosticados mediante tomografía de Haz Cónico en un Centro de Radiología y Tomografía Odontológica en la ciudad de Guayaquil, Ecuador durante el año 2015.

1.6. OBJETIVOS ESPECÍFICOS

- Determinar las patologías más frecuentes en el seno maxilar observadas en TCHC.
- Identificar el género en el cual es más prevalente la presencia de patologías en Senos Maxilares.
- Definir la prevalencia de patologías en Seno Maxilar según la edad del paciente.
- Registrar la presencia de neumatización sinusal en las tomografías estudiadas.
- Determinar la pieza dentaria en mayor relación con el Seno Maxilar.

1.7.HIPÓTESIS

Las patologías más frecuentes en el seno maxilar son los procesos inflamatorios de la mucosa sinusal.

1.8. VARIABLES

1.8.1. VARIABLE DEPENDIENTE

Senos Maxilares observados en TCHC

1.8.2. VARIABLES INDEPENDIENTES

Senos Maxilares observados en TCHC

Patologías de los Senos Maxilares

Piezas dentarias relacionadas al Seno Maxilar

Neumatización sinusal presente en las tomografías.

1.8.3. VARIABLE INTERVINENTE

Predilección de género

Prevalencia en rango de edad

1.9. OPERACIONALIZACIÓN DE LAS VARIABLES

VARIABLE	TIPO	DEFINICIÓN	DIMENSIÓN	INDICADORES
Senos Maxilares	Dependiente	Cavidades aéreas localizadas en el maxilar superior, cubiertas de epitelio mucoso encargados de humidificación del aire, regulación de presión intranasal, drenaje, entre otras.	---	Software TCHC
Patologías de Seno Maxilar	Independiente	Alteraciones anatómicas, en estructuras adyacentes, infecciones, neoformaciones o presencia de objetos extraños	Según la patología que esté presente en uno de los Senos Maxilares.	Grosor aumentado de la mucosa Opacidad del Seno Maxilar Presencia de masas tumorales o quísticas en Seno Maxilar

				Presencia de objeto extraño Presencia de pieza dentaria ectópica
Piezas dentarias relacionadas con el Seno Maxilar	Independiente	El seno está en íntima relación con piezas dentarias posteriores como los premolares y molares superiores.	Cuál es la pieza con mayor relación al Seno Maxilar.	Primer premolar, segundo premolar, primer molar, segundo molar, tercer molar y cuarto molar superior.
Neumatización del Seno Maxilar	Independiente	Proceso fisiológico donde el Seno reduce la distancia existente entre el suelo antral y el reborde alveolar residual.	Según la presencia o ausencia de neumatización en uno o ambos Senos.	Presencia o ausencia
Género	Interviniente	Según sexo biológico de pertenencia.	Masculino/ Femenino.	Masculino/ Femenino.
Edad	Interviniente	Según cuantos años tenga el paciente	Pacientes de 10 a 60 años	Pacientes de: 10-20 años 21-30 años 31-40 años 41-50 años 51-60 años

2. MARCO TEÓRICO

2.1. Seno Maxilar

Leonardo di ser Piero da Vinci (Leonardo da Vinci) ilustró la anatomía del Seno Maxilar en 1489, que había sido descrita previamente por el inglés Nathaniel Highmore, quien documentó su anatomía, clasificando el Antro de Highmore (o Seno Maxilar) dentro de los Senos Paranasales.⁸ (Anexo 1)

Durante los siglos XVII y XVIII los Senos Paranasales eran poco mencionados en la anatomía de Cabeza, solo se conocían como espacios vacíos en el cráneo que estaban relacionados con la respiración. Fue en el siglo IX donde los anatomistas Bosworth y Turner enfocaron investigaciones en su función anatómica, seguido por el anatomista austriaco Emil Zuckerkandl, considerado en la actualidad como el padre de la anatomía Sinusal, quién publicó por primera vez información detallada sobre la anatomía sistémica y patológica de éstos.⁶ (Anexo 2)

2.1.1. Anatomía y Fisiología

Los senos paranasales son un conjunto de cavidades aéreas que se comunican con las fosas nasales y toman su nombre del hueso en el que se sitúan; se encuentran en los huesos frontal, esfenoides, etmoides y maxilar superior.^{1,7}

Los senos maxilares son más grandes, más constantes y primeros en formarse, se desarrollan a los 60 días de la vida intrauterina.^{6, 7} Su crecimiento es dependiente del desarrollo del maxilar superior, erupción de piezas dentarias deciduas y permanentes, y principalmente por medio del aire inspirado cuando es intrasinusal. Al nacer los senos miden no más de 3 a 4mm, al alcanzar la pubertad éstos alcanzan sus verdaderas dimensiones con la erupción de los dientes permanentes, alcanzando un volumen promedio en el adulto de 15ml.^{1,6,7} Se presentan dos períodos o fases de

crecimiento rápido, uno a los 3 años y el otro entre los 7 y 12 años de edad.
6,7

Después del segundo período de crecimiento hay una expansión relacionada con la neumatización por el proceso alveolar del maxilar superior. Antes de que su crecimiento culmine hay un descenso del seno hacia el piso de las fosas nasales, que terminará en la etapa de la adultez. La íntima relación del seno maxilar con la erupción dental ha determinado que la presencia o ausencia de piezas dentales influencia en el tamaño y crecimiento del seno maxilar. ⁷ (Anexo 3)

La anatomía del seno maxilar presenta forma de pirámide y están localizados en el cuerpo del hueso maxilar justo por detrás del canino y los premolares.⁷ La pared superior del seno forma el piso de la órbita, la parte anterior (parte facial) contiene al nervio suborbitario, la pared posterior se relaciona con la fosa pterigopalatina y estructuras adyacentes (ganglio pterigopalatino, ramas del nervio trigémino y arteria maxilar interna). Finalmente el piso del seno suele estar a 5 o 10 mm por debajo del nivel del piso de la cavidad nasal y se relaciona íntimamente con los alveolos dentarios del segundo premolar, primer, segundo y tercer molar superior. ^{6,7}

La membrana de Shneider tapiza los senos, sus células epiteliales con una continuación de la mucosa nasal y está conformada por epitelio pseudoestratificado cilíndrico ciliado con células caliciformes, mucho más delgado y menos vascularizado en comparación con el epitelio nasal, eso explica el color más pálido y azulado de la membrana.

Su extensión va a depender del grado de neumatización, su espesor varía pero suele medir entre 0,3 a 0,8 mm en pacientes sanos. ^{6, 9, 8, 10}

Se identifican varios tipos diferentes de células:

- 1) Células epiteliales columnares (Ciliadas),
- 2) Células columnares no ciliadas,
- 3) Células Basales,

4) Células caliciformes

5) Células seudomucinosas.

Las ciliadas contienen un aproximado de 50 a 200 cilios por célula, lo que ayuda a trasladar el moco del Seno a la Nariz; Las células no ciliadas calientan el aire inspirado y contribuyen con la humidificación al comprimir la parte apical de la membrana; Las células basales se diferencian según sea necesario, actuando como células madre; y las caliciformes son las células responsables de la viscosidad y elasticidad del moco producido debido a la presencia de glicoproteínas responsables, éstas se encuentran en mayor concentración en el Seno Maxilar en comparación con los otros Senos Paranasales.⁸ (Anexo 4)

La formación de moco del Seno Maxilar es producto de las células serosas y caliciformes. Su producción varía en una cantidad de 1 litro al día en condiciones de salud.⁸

El Ostium es el orificio de drenaje del seno maxilar, encargado de comunicar el seno con la fosa nasal a nivel del meato medio. Éste drenaje se efectúa por la actividad de los cilios que originan un movimiento en espiral con centro en el orificio y por la presión negativa que se produce en el seno durante la inspiración de aire.⁶ El proceso de drenaje consiste en que el flujo de mucosa se dirija hacia el orificio (u ostium), de ahí al infundíbulo, a través del hiato semilunar, hacia el meato medio de la nariz y finalmente a la nasofaringe, eliminando secreción mucosa junto con partículas y microorganismos pequeños inhalados.^{6,8} (Anexo 5)

La llave para que el Seno mantenga un estado fisiológico recae en la correcta función de los cilios, componente principal del sistema de transporte mucociliar. Diversos elementos pueden afectar su funcionamiento; la contaminación, infecciones víricas, reacciones alérgicas y uso de algunos medicamentos que retardan su eficacia de abanicamiento. Una alteración en la calidad de secreción o permeabilidad del Seno puede alterar y destruir a los cilios, dando lugar a una sinusitis.⁸

Como función extrínseca contribuye a la estética facial, protección térmica, cavidades de resonancia y como función protectora de los diversos órganos sensoriales. Su función intrínseca consiste en proporcionar una función ventiladora, de drenaje, permite también la existencia de intercambios gaseosos sinusales y de variaciones de presión, además de protección inmunológica.^{1,6,9}

Los senos maxilares son estructuras anatómicamente muy cercanas a las piezas dentales superiores, por lo que algunos tratamientos pueden influenciar en el apareamiento de diversas patologías sinusales principalmente de tipo inflamatorio odontogénico. Se debe establecer un diagnóstico preciso y el tratamiento efectuado con pleno conocimiento de las diversas sintomatologías y signos que abarcan las estructuras adyacentes al Sistema Estomatognático.^{1,6,9}

2.1.2. Patologías de Seno Maxilar

Pueden estar dadas debido a malformaciones y/o alteraciones anatómicas, enfermedades en estructuras adyacentes como alergias, traumatismos, cirugías sinusales, infecciones y neoformaciones.¹

En cuanto a su localización, se ha demostrado que las patologías se presentan en su mayoría en la pared medial (25.8%), seguida por la pared inferior (22.0%) y la pared lateral (21.5%). Muy rara vez se presentan patologías en las paredes posterior, superior o anterior del seno maxilar.³

Se han clasificado las distintas patologías de seno maxilar en lesiones de desarrollo, inflamatorias, odontogénicas, benignas y malignas.

2.1.3. Patologías de desarrollo

La aplasia de seno maxilar es un trastorno muy poco común, caracterizado por la falta de desarrollo del seno maxilar. Se ha relacionado esta patología a síndromes como Craniosinostosis, Osteodisplasia y Síndrome de Down. Pacientes infectados con Papilloma virus tienden a tener afectaciones con el desarrollo de los senos maxilares debido a efectos teratógenos durante la gestación. También se ha descubierto que se produce una disminución en el desarrollo del seno maxilar cuando se trata de un paciente con sinusitis crónica desde la infancia.^{1,3}

La hipoplasia de seno maxilar, que es una anomalía anatómica puede variar desde una leve alteración de tamaño hasta senos con hendidura. Bolger et al. (1990)^{1,11-13} propuso una clasificación de ésta patología que es aceptada y está vigente actualmente. Según esta clasificación la hipoplasia de seno maxilar puede presentar tres distintos patrones.^{1,11-13}

Tipo I es la hipoplasia leve y el proceso unciforme del seno es uniforme.

Tipo II ya hay una hipoplasia significativa y el proceso unciforme está ausente.

Tipo III existe hendiduras en el seno, hay ausencia del proceso unciforme y está ligada a anormalidades de desarrollo embrionario o adquiridas debido a infecciones severas (Anexo 6).^{1,11, 12}

Las piezas dentarias ectópicas se originan en el desarrollo embrionario y se pueden exteriorizar durante erupción dentaria del paciente, otros factores que influyen son paladar hendido, infecciones odontogénicas, fracturas óseas, cirugías en la zona, factores genéticos o quistes dentígeros alrededor del diente en erupción (Anexo 20).^{1,14}

Generalmente son asintomáticos y se dan por un hallazgo radiográfico de rutina. En caso de presentar síntomas, éstos pueden ser similares a los de

una sinusitis, presentando dolor, congestión naso sinusal y pesadez en el seno afectado. ^{1,32}

2.1.4. Patología Inflamatoria

El piso del seno maxilar está conformado por hueso denso de la cortical, lo que evita que agentes patógenos penetren los senos con facilidad, pero cuando las raíces dentales, de los molares superiores principalmente están relacionadas con el piso del seno, las infecciones pueden diseminarse hacia él, ya que solo los separa el mucoperiostio y la membrana de Shneider. ^{1,4,6,7}

El engrosamiento de la membrana sinusal puede como no, ser considerado una patología, esto dependerá de su origen y espesor. La alteración de su grosor normal (0,3 a 0,8 mm) puede variar al verse modificado por diversos factores como por ejemplo factores ambientales u otros como hábitos, y enfermedad periodontal, probablemente relacionado con el tipo de respiración del paciente. ^{15, 16}

Se ha evidenciado que la membrana es más delgada en pacientes femeninas, mientras que aumenta su espesor en pacientes fumadores, personas con enfermedad periodontal, personas con biotipo periodontal grueso, ante cuadros inflamatorios o alérgicos y en relación a piezas restauradas o con lesiones periapicales. ¹⁶

En los casos de neumatización moderada a severa del seno, la membrana sinusal puede ser contaminada por patógenos con mayor facilidad debido a su proximidad con las piezas dentales. ^{1,6,15}

Como patología inflamatoria, la más común es la sinusitis. Éste proceso inflamatorio y/o infeccioso puede ser producido por bacterias, virus u hongos y su inflamación puede ser causada por irritaciones químicas, alergias, cuerpos extraños, cirugía ortognática y, trauma facial. ^{1,3,16}

Se caracteriza tomográficamente por un engrosamiento de la membrana sinusal, considerándose así por medir más de 3mm (Figuras 13 y 14).^{3,4}

El 60% de los casos de sinusitis son de origen bacteriano²⁰, 20% de origen alérgico²¹, un 10-12% son de origen odontogénico^{22,23} y el resto causados por virus presentes en vías respiratorias.¹⁸

Los casos de sinusitis de origen odontogénico se asocian a la presencia de enfermedad periodontal y de lesiones apicales crónicas. Se propone que las bacterias y toxinas acumuladas en las lesiones apicales pueden infiltrarse directamente, por su numerosa red vascular, por los poros del hueso o por medio del sistema linfático y en efecto producir un engrosamiento e inflamación de la membrana sinusal.^{1,3}

El origen dental debe ser considerado en pacientes con historial de periodontopatías, infección dental (endoperiodontal), cirugías dentoalveolares recientes o aquellos casos de Sinusitis refractaria al tratamiento convencional.^{14,15, 17,19}

Se ha clasificado a la sinusitis según su intensidad, signos y síntomas en: aguda, y crónica.^{1, 17,18}

En la sinusitis aguda, los principales agentes etiológicos son el Streptococos Pneumonia y Haemophilus Influenzae. En cambio, en la sinusitis crónica los microorganismos presentes son de amplia variedad; predominan las especies bacteroides, los cocos anaerobios, peptostreptococos anaerobios (P. Niger) y, algunas especies de Clostridium.^{1,17,18,21}

Las infecciones nasales y de senos paranasales de origen fúngico no son tan comunes, pero se relacionan con agentes como Histoplasma, Coccidioides, Mucormicosis y Cándida. En el seno maxilar el agente fúngico mayormente relacionado es del tipo Aspergillus.^{1,17}

La sinusitis de origen dental, puede desarrollarse a partir de una osteomielitis del maxilar superior; a través de abscesos, granulomas y quistes radiculares; como producto de una lesión mecánica de la mucosa del seno (perforación

membrana en cirugía de implantes o sinus lifting); por sobreobturación de un conducto radicular; una extracción dental; colocación de implante dental que no respetó el límite sinusal; penetración de un cuerpo extraño en la cavidad del seno maxilar (resto radicular) o de procedimientos quirúrgicos en la cavidad nasal.^{1, 19,24}

Entre las causas iatrogénicas, un 22% está originada por la extrusión de material endodóntico en el Seno Maxilar, mientras que otros procedimientos más invasivos como el Sinus Lifting o colocación de implantes dentales representa el 4,17 y 0,92% respectivamente.¹⁹

Existen también factores etiológicos propios del huésped, tales como genéticos, condiciones médicas, alergias y problemas del sistema inmune, anomalías anatómicas y enfermedades sistémicas que van a condicionar al paciente y hacerlo más propenso a padecer de sinusitis.^{1,17,18,21}

La sintomatología, independientemente del origen que tenga, será bastante similar. Presenta una sensación de pesadez y presión en la zona afectada que se irradia hacia las órbitas y piezas dentarias del sector posterior.^{1,17,18,21}

En la tomografía de Haz Cónico, la sinusitis se presenta como una opacificación del Seno Maxilar por la mucosa inflamada y sus secreciones. En estado normal presentan un contenido homogéneo de baja atenuación (atenuación próxima al agua, entre 0-20 UH) (Anexos 9 y 10).¹⁷

Cuando las secreciones retenidas se desecan y disminuye la cantidad de agua se produce un aumento de su densidad, pudiendo llegar a observarse hiperdensos.^{17,18}

El manejo de la sinusitis maxilar de origen dentario, requiere tratamiento para la infección sinusal propiamente dicha, así como para la patología dental.^{15,19}

Al no tener origen dental, se tratará únicamente la sinusitis de modo inmediato ya que puede volverse crónica o a su vez extenderse a todos los

senos paranasales (Pansinusitis) y podría llegar a causar hasta complicaciones letales.¹⁹

Otra patología que se considera inflamatoria es cuando hay objetos extraños dentro del Seno Maxilar^{1, 19}; pueden ser raíces fracturadas al momento de la exodoncia, implantes dentales u otros, su presencia causa inflamación de la membrana sinusal, provocando síntomas de malestar muy similares a los encontrados en estados gripales, su tiempo de evolución crónico va a inducir a la formación de una sinusitis y, pudiendo llegar a una activación del cuadro en forma de una infección aguda.^{19,24}

Esto ocurre generalmente cuando el maxilar presenta poca cantidad ósea y de pobre calidad, debido a la neumatización del Seno Maxilar y,ostium no permeable.^{7, 24}

La causa principal de estas complicación es una técnica inadecuada al momento de realizar una exodoncia o una colocación de implante dental; movimientos inadecuados y con exceso de fuerza pueden provocar la fractura y desplazamiento de una raíz o inclusive diente dentro del Seno Maxilar.¹⁹ La instrumentación excesiva de la preparación del implante, la perforación del seno maxilar y falta de una estabilidad primaria provocan el desplazamiento del implante dental dentro del antro de Highmore (Anexo 11).^{6, 19,24}

En estos casos lo primero que debe hacerse es intentar retirar el objeto accidentalmente introducido a través del alveolo. De no ser posible, se procede a localizar el objeto mediante estudios imagenológicos, en la actualidad una Tomografía de Haz Cónico es la tendencia de preferencia.^{18,24,25}

Se usa el método de abordaje al Seno Maxilar más conveniente dependiendo de la ubicación del objeto. Existen diversos métodos para remover un objeto del Seno Maxilar, tales como la succión del objeto extraño por el defecto alveolar, endoscopía transoral con abordaje por la fosa canina, técnica de abordaje lateral Caldwell-Luc y ahora la cirugía endoscópica naso-sinusal es la más efectiva y utilizada.^{1, 24, 26}

Al realizar cualquiera de éstas técnicas, es vital el cierre hermético de la comunicación oroantral. Se utilizan para cubrir el defecto óseo un colgajo de Ries Centeno, la rotación de la bolsa adiposa de Bichat, colgajo pediculado de mucosa palatina injertos óseos, regeneración ósea guiada o membranas de colágeno, etc.^{1,24}

2.1.2. Patologías Odontogénicas

Un quiste está formado por tres estructuras fundamentales: La luz (una cavidad central), epitelio de revestimiento y una pared exterior. La cavidad está compuesta por un material líquido, semi-líquido o sólido, y el epitelio por el cual está recubierto puede ser estratificado, cilíndrico o cuboideal y estar o no queratinizado, de esto dependerá el tipo de quiste que es.²⁷⁻²⁹

Los Quistes Odontogénicos provienen de los restos de Malassez, de los restos de Serres, o del epitelio reducido del esmalte. Se clasifican respectivamente según su origen y constituyen un grupo de lesiones de los maxilares que provocan diferentes alteraciones de los mismos; destacamos resorción ósea, obstrucción nasal, borramiento surco vestibular, infecciones, alteraciones estéticas, entre otras.^{1, 27,28}

Al presentarse en el maxilar superior, debido al tipo de hueso esponjoso presente, estas lesiones pueden ser de rápido crecimiento y expansión, siendo capaces de ocupar por completo la cavidad del seno o desplazarlo.^{1,29}

El quiste radicular es el más común en presentarse, seguido por el quiste dentígero.¹ El quiste radicular es un quiste de origen inflamatorio, pudiendo ser lateral, apical o residual que se asocia a piezas no vitales.^{1,29}

El quiste dentígero es un quiste de desarrollo y origen epitelial que se asocia en su mayoría a la corona de piezas retenidas; se debe a acumulación de líquido entre el epitelio reducido del esmalte y su superficie.^{27,28}

El Queratoquiste Odontógeno deriva de los restos de la lámina dental y puede formarse en cualquiera de los maxilares, pero se presenta con mayor frecuencia en la mandíbula (2/3 de los casos) principalmente en el cuerpo o en la rama ascendente.²⁸ Al presentarse en el maxilar superior se encuentran generalmente en el área incisiva – canina lateral, y pueden llegar a desplazar el seno debido a su gran tamaño y crecimiento expansivo, además se puede asociar al Síndrome de Gorlin-Goltz y tienen un alto porcentaje de recidiva.^{1, 28}

De acuerdo al fenómeno de retención y mucosidad los quistes se han distribuido en 3 categorías; quistes secretorios (retención mucosa), quistes no secretorios y, mucocelos(Anexos 12, 13 y 14).³⁰⁻³²

Las causas del quiste de retención mucoso son todavía controversiales, pero se sugiere que el quiste de retención mucoso es el resultado de un proceso que se origina de una obstrucción de las glándulas sero-mucosas en la lámina propia del seno, causada por un agente irritante como infección o alergia. La causa de ésta retención puede ser por un cambio atmosférico o afecciones dentales que migran hacia el seno produciendo un quiste de retención. Generalmente se localiza a nivel del ostium maxilar por su cantidad de glándulas sero-mucosas.³⁰⁻³²

También debemos tomar en cuenta que su origen puede estar ligado a afecciones dentales. Existen estudios que han demostrado un adelgazamiento de la membrana mucosa del seno maxilar que coincide con procesos infecciosos en estructuras adyacentes como pérdida de hueso por enfermedad periodontal, periodontitis apical y lesiones endo-periodontales, pudiendo formar un quiste de retención mucoso.³⁰⁻³²

Generalmente son asintomáticos, y en pocas ocasiones aumentan de tamaño produciendo sintomatología. El crecimiento del mismo es lento, de características expansivas y puede producir reabsorción ósea si su tamaño es grande.³³

Es muy poco común que un mucocelo se presente en el Seno Maxilar. En el ámbito odontológico los mucocelos se asocian a un fenómeno de

extravasación mucosa de una glándula salival menor, principalmente del labio inferior. Al relacionarlo a los senos paranasales, su origen es debido a una producción extra de mucus por una hiperplasia o metaplasia de las células mucosas. Se localizan con más frecuencia en los Senos Etmoidales o Frontales, y solo un 10% en el Seno Maxilar. Pueden ser asintomáticos, pero también tienen predisposición a expandir, ocasionar remodelado y resorción ósea del seno, de ésta manera se ve comprometido su fisiología, alterando su integridad y anatomía. Si el mucocele sigue creciendo puede infectarse y convertirse en piocele.^{30,31}

También existen quistes no secretores que se forman por acumulación de exudado de tipo inflamatorio en el subperiostio, provocando elevación de la mucosa sinusal del hueso subyacente, producidos por un proceso infeccioso o alérgico. Se los denomina pseudoquistes debido a su ausencia de recubrimiento epitelial. Éstos son los más comunes en formarse y suelen confundirse con pólipos, su principal diferencia radica en que en los pólipos el líquido mucoso no ocupa una cavidad libre, sino que tiene formaciones multiloculares.³⁰⁻³²

2.1.3. Tumores benignos

Los tumores benignos son neoformaciones de distintos orígenes que generalmente desplazan el piso del seno maxilar causando una expansión. Podemos encontrar entre los más comunes al Mixoma, Angiofibroma Nasofaríngeo, Ameloblastoma, Hemangiomas, Neurofibromas y los menos frecuentes Osteomas, presentándose solo un 0.43% de las ocasiones.^{1, 29}

El Mixoma es una neoplasia benigna de origen mesenquimático de crecimiento lento pero localmente agresivo, derivado del tejido conjuntivo embrionario asociado a la odontogénesis y principalmente constituido por una sustancia mucoide.²⁸ Se encuentran en los maxilares en su mayoría y frecuentemente erosionan el seno maxilar, cruzando la línea media e

invadiendo la cavidad sinusal opuesta, involucrando también el paladar, órbitas y cavidad nasal produciendo síntomas asociados con éstas estructuras.^{26, 28} Son comunes en presentarse en la 2da y 3ra década de vida.²⁹

Tomográficamente podremos determinar su expansión, delimitar sus bordes y ver si se produjo una perforación de la cortical, la reabsorción radicular no es característico de ésta lesión pero ocasionalmente produce desplazamiento de las piezas.²⁸ La imagen se asemeja a bombas de jabón o un panal de abejas ya que presenta trabeculaciones.^{23,28}

El Ameloblastoma es una neoplasia benigna.¹ Puede originarse de los restos de la lámina dental, del epitelio reducido del esmalte, o de los restos de Malassez.²⁸ Presenta un crecimiento lento pero expansivo, muy agresivo localmente pudiendo provocar deformidad facial y de alta recidiva, rara vez son metastásicos. Son lesiones sólidas con áreas quísticas que no tienen predilección de edad ni de localización, en esporádicas ocasiones pueden desarrollarse en cavidades sinusales. Según clasificación de la OMS (2005) de los tumores odontogénicos se dividen en: Ameloblastoma tipo desmoplástico, Ameloblastoma tipo uniuístico, Ameloblastoma sólido/multiquístico, y Ameloblastoma extraóseo/tipo periférico.^{28,29}

El Angiofibroma Faríngeo juvenil es una lesión benigna que se desarrolla entre la pared nasal posterolateral y la pared faríngea lateral y se presenta casi exclusivamente en hombres durante su adolescencia.^{1,29} El tumor puede ser sésil o pediculado, se encuentra encapsulado y es altamente vascularizado. Histológicamente es benigno pero de alta recurrencia y localmente muy destructivo.²⁹ Se encuentra dentro del 0.5% de lesiones de cabeza y cuello, y ocasionalmente puede extenderse hacia los Senos paranasales, con más frecuencia al Seno Maxilar.¹

Los Hemangiomas son tumores vasculares benignos caracterizados por una rápida proliferación vascular.^{1,29} Están consideradas dentro de las patologías de tejido blando más comunes y tienden a relacionarse a glándulas salivales y presentarse en el labio, comisuras labiales y dorso de la lengua, muy rara vez se presentan en el seno maxilar.^{28,29} Generalmente

son asintomáticos y su forma puede ser nodular o plana; su edad de presentación más común es la cuarta década de la vida y su prevalencia es en relación 2:1 apareciendo más en hombres.²⁹

Encontrarlos mediante imágenes tomográficas es muy atípico^{1,20}. En la radiología simple encontraremos una ocupación sinusal por una masa de densidad grasa. La tomografía de Haz Cónico define la extensión de la tumoración y la posible afección de estructuras cercanas, y ayudan al diagnóstico diferencial con las malformaciones vasculares.^{20, 29}

El Neurofibroma es un tumor muy poco común derivado de la vaina nerviosa o de células neurales del sistema simpático.^{1,29} La lengua es el sitio más común para su formación intraoralmente, pero en ocasiones se desarrollan a nivel del nervio dentario inferior, otro sitio de predilección para originarse es el seno maxilar, los senos esfenoidales e intranasalmente.²⁹ Su sintomatología varía entre epistaxis, obstrucción nasal, dolor facial o en ciertos casos se puede presentar como un pequeño y sésil nódulo asintomático. Usualmente son confundidos con tumores vasculares ya que son difíciles de diagnosticar.^{1,28,29}

Los tumores benignos menos frecuentes son los Osteomas, con una incidencia de solo 0.43%.¹ Lesiones provenientes de hueso maduro bien diferenciado que se clasifica en: centrales, periféricos y extra esqueléticos o yuxtacorticales. Se caracteriza por la proliferación de hueso tanto compacto como esponjoso ubicándose casi exclusivamente en el macizo cráneo-facial, mayormente en maxilares y senos paranasales, que al relacionarse con el Seno Maxilar pueden bloquear el ostium llevando a una retención de secreción mucosa.^{29,34,35} Se presenta asintomático y de crecimiento lento y progresivo que puede provocar asimetría facial, sin embargo su patogénesis no está completamente determinada.³⁵

2.1.4. Tumores malignos

Solamente el 3% de las patologías diagnosticadas en cabeza y cuello se han registrado como malignas, del cual el 1% están relacionados con las cavidades sinusales.^{1,29} A pesar del bajo nivel de malignidad de los tumores desarrollados en el tracto nasosinusal, se han clasificado una gran variedad de lesiones según su histología. Las más frecuentes son el carcinoma epidermoide, el carcinoma indiferenciado, el carcinoma de células cilíndricas, linfoma maligno, melanoma maligno, adenocarcinoma, el carcinoma adenoide quístico y el neuroblastoma olfatorio.^{1,28,29}

Las lesiones malignas afectan tres veces más los Senos Maxilares que el resto de los senos paranasales, tienen un pronóstico reservado por su proximidad con estructuras anatómicas importantes como la base del cráneo, el cerebro, la arteria carótida y las órbitas.^{1,34} Son más frecuentes en varones que en mujeres, con una proporción de 2:1, y no tienen predilección de edad.¹

El carcinoma epidermoide constituye el 50% de los tumores malignos presentes en Seno Maxilar.^{1,29,34} Conformado por células de epitelio escamoso y queratinizado, al ser de fácil acceso y reconocimiento tienden a ser diagnosticados en etapas tempranas.²⁹ Se presentan en su mayoría en hombres durante su 5ta década de vida, y se localiza principalmente en el Seno Maxilar, paredes nasales y Seno Esfenoidal, muy rara vez en los Senos Frontales. Éstos tumores crecen mucho en extensión local infiltrándose en estructuras vecinas, pero su metástasis en los ganglios linfáticos es muy poco común.²⁹

El carcinoma adenoide quístico es el tumor con peor pronóstico debido a su localización, por presentarse en el tracto nasosinusal. Su tratamiento es cirugía y radioterapia complementaria ya que es un tumor que produce metástasis a distancia en un 40% de los casos.³⁴

El melanoma en ésta localidad es raro de encontrar, representando del 0,5% al 2% de todos los melanomas, pero son más agresivos que los cutáneos. Se desarrollan a partir de los melanocitos del tracto respiratorio, y al relacionarse con el Seno Maxilar, con más frecuencia se originan en la parte anterior del septo y se presentan como pólipos de color café y

ocasionalmente áreas ulceradas y con leve sangrado.^{29,34} No tienen predilección de género y tienden a desarrollarse después de la 5ta década de vida.²⁹

El neuroblastoma olfatorio se define como un tumor maligno compuesto por neuroblastos que deriva de la membrana olfatoria.²⁹ Tiene origen en la mucosa olfatoria, principalmente en la nasofaringe extendiéndose hacia las cavidades sinusales.^{29,34} Aparece principalmente en la 2ra o la 6ta década de vida, sin predilección de género. Presentan síntomas como epistaxis, obstrucción nasal, y rinorrea; se forman de modo circunscrito y globular, siendo generalmente de tamaño pequeño pero tienen una alta tasa de recurrencias y metástasis linfáticas a distancia.^{29,34}

2.1.5. MÉTODOS DE DIAGNÓSTICO

2.1.5.1. Imagenología en Odontología

La imagenología en Odontología es un método auxiliar de diagnóstico para patologías dentomaxilofaciales y asimismo nos ayuda a evaluar las estructuras anatómicas de la región. Actualmente, la Tomografía Computarizada es el estudio considerado como gold estándar y es el más utilizado, recientemente la Tomografía de Haz Cónico ha destacado en la Odontología debido a sus múltiples ventajas tales como su precisión y nitidez altas, bajo costo, y lo que es muy importante niveles de radiación muy por debajo de los de la Tomografía Médica.³⁶⁻³⁸

Estas ventajas van desde la reproducción de imágenes tridimensionales con muy alta resolución y un mínimo margen de error, pudiendo observarse tejidos blandos, mineralizaciones, y elementos dentales como cámara pulpar, conductos radiculares, entre otros.^{38,39}

2.1.5.2. Reseña Histórica

La palabra Tomografía nace de la raíz griega “tomos” y “graphos” que significan “partes” y “registro”.²⁸ Consiste en la obtención de imágenes bidimensionales y tridimensionales del cuerpo en partes o cortes. Éstas han ido desarrollándose durante el paso de los años y han evolucionado gradualmente hasta en 6 generaciones distintas donde varía la organización del sistema, el desplazamiento físico del haz, la resolución de imágenes, tiempo del exámen.^{25,28}

En 1917 Radon describe en forma matemática la reconstrucción de un objeto a partir de sus proyecciones, sostuvo que las estructuras podían ser captadas y reproducidas.^{25, 26}

Las primeras investigaciones que pudieron realizar la reconstrucción de imágenes con fines médicos fue realizada por Oldenforf en 1961 y Kuhl en 1963, quien con su trabajo en la Universidad de Pensilvania sobre isótopos logra reconstruir imágenes de tipo tomográfico basándose en cálculos simples, pero éstas tenían poca definición.⁴²⁻⁴⁴

En el mismo año, Cormack logró proyectar imágenes radiológicas utilizando fórmulas matemáticas en la Universidad de Tufts. Posteriormente el ingeniero inglés G Hounsfield en 1972, recopilando hallazgos anteriores, revela una técnica de obtención de imágenes logrando reproducir imágenes de corte en la cabeza.^{36,39,40}

La recolección de imágenes duró aproximadamente 5 minutos y su reproducción alrededor de 20. Inicialmente fue usada en neuroradiología, siendo una modalidad de Rayos X que proyectaba imágenes axiales del cerebro.⁹

Con el paso del tiempo se desarrolló volviéndose más versátil para otras ramas de la medicina como Oncología, Traumatología, Cardiología,

Radiología Vascular, entre otras, donde se obtenían imágenes tridimensionales de cualquier región anatómica del cuerpo.³⁸ Hasta la actualidad sigue evolucionando y es utilizada en todas las ramas de Ciencias Médicas como gold estándar en Imagenología para observar todas las estructuras del cuerpo humano. Demora tan solo 1 segundo para obtenerse y de 3 a 5 segundos para reconstruirse.^{36,38,39}

El Premio Nobel en Fisiología o Medicina de 1979 compartieron Hounsfield y Cormack gracias a éste trabajo pionero.³⁹

2.1.5.3. Imágenes tridimensionales

En la Tomografía Convencional las imágenes capturadas en la pantalla del detector están conformadas por múltiples planos, hasta obtener una imagen completa. Esto hace posible la obtención de imágenes 3D de cualquier región del cuerpo desde todos los ángulos dando representaciones de su volumen o de superficie, imágenes con selección y supresión de tejidos, lo que va a hacer posible establecer un diagnóstico y plan de tratamiento.^{38,39}

En la TC podemos medir la densidad por medio de una escala de grises, también llamada escala Hounsfield, que brinda valores en unidades Hounsfield (UH). Esta escala se da mediante la discriminación de los grados de atenuación de los Rx que atraviesan los tejidos. Tradicionalmente se describen las diferentes densidades (aire, grasa, agua, hueso, metal) (Anexo 15).^{38, 42-44}

El análisis mediante sistemas informáticos permite diferenciar muchos más grados de atenuación. En un principio, los primeros aparatos de TC medían 2000 valores, teniendo un intervalo desde el -1000 (negro absoluto, que corresponde a la densidad del aire) hasta el + 1000 (blanco absoluto, correspondiente a la densidad del hueso cortical y metal). En los equipos recientes la escala permite 4100 grados de diferencia, y presentan un intervalo que va desde el negativo 1024 hasta el positivo 3076.^{39,40, 44}

Las tomografías generalmente pueden ser clasificadas en dos tipos: tomografía convencional y tomografía computarizada.³⁹

De acuerdo al formato de haz de rayos utilizados, la Tomografía se divide en: tomografía computarizada tradicional de haz de rango (Fan Beam) y tomografía computarizada volumétrica de haz volumétrico (Cone Beam).

^{39,42,43}

Los tomógrafos “fan beam” obtienen la información usando un haz de radiación en forma de abanico que atraviesa al paciente. El objeto es examinado obteniéndose imágenes corte por corte, el cual es ajustado por el operador según sus necesidades, principalmente se utiliza el plano axial, es por esta razón que erróneamente se le denomina tomografía axial computarizada. Las imágenes son obtenidas e interpretadas al unir los cortes que permiten obtener múltiples representaciones 2D.⁴²⁻⁴⁵

Las imágenes bidimensionales nos permiten la valoración del tejido duro que no puede ser evaluado clínicamente, pero presenta limitaciones como la superposición de estructuras, la falta de nitidez de la imagen y la proyección de dos dimensiones a una estructura de tres planos. Éstas son necesarias como herramienta de diagnóstico en la Odontología, sin embargo en la actualidad contamos con otros métodos que nos permiten la evaluación completa y tridimensional de las estructuras del cuerpo, tales como la Resonancia Magnética y la Tomografía Computarizada.³⁶⁻³⁸

El tamaño del campo de visión (FOV) de la Tomografía convencional no es aplicable en Odontología por el reducido espacio de la cavidad oral y sus estructuras adyacentes, es por eso que en 1977 el departamento de Radiología de la Universidad de Nihon desarrolló una técnica de Tomografía para el diagnóstico dental.^{39, 43}

La Tomografía de Haz Cónico fue inicialmente descrita a finales de la década de los noventa por Mozzo y cols de la Universidad de Verona. Su nueva técnica brindaba una alta precisión de imágenes con tan solo 1/6 de radiación en comparación a la Tomografía tradicional.³⁶ Con el paso de los años los sistemas 3D en Odontología comenzaron a utilizar la técnica hasta

llegar a la actualidad, donde ocupan un puesto importante como método auxiliar de diagnóstico.^{36,38,39}

Se diseñó inicialmente para la realización de angiografías, años más tarde fue aplicada a la Imagenología Maxilofacial.³⁹ El sistema consiste en un haz cónico de rayos X y una matriz digital bidimensional que provee un área de detección, los cuales rotan alrededor del paciente de forma sincronizada. La información que llega al detector es enviada a un computador y con la ayuda de distintos software informáticos se realiza la reconstrucción tridimensional de la imagen.^{42, 43} Con éste sistema se pueden obtener imágenes de alta calidad, con una marcada reducción de dosis de radiación con respecto a la tomografía computarizada convencional.^{44, 45}

Actualmente se utilizan equipos con detectores múltiples que procesan incluso 64 cortes en forma simultánea, ésta es la razón que el tiempo de examinación es menor provocando usar una menor dosis de radiación que los tomógrafos convencionales.^{39, 42-45}

En el sistema de Haz Cónico, los equipos funcionan mediante detectores de panel planos y alternan las dimensiones de su campo de visión (FOV) según la necesidad, otra gran ventaja sobre la tomografía médica.^{42,44}

FOV de pequeño campo de visión se usan en el área de endodoncia, también para hallazgos de piezas retenidas, evaluación de ATM y colocación de implantes dentales.^{36-39, 44}

Para una visión panorámica donde se evalúan posibles zonas implantarias incluyendo estructuras como mentón, senos maxilares, órbitas y cóndilos bilateralmente se emplea un FOV con medio campo de visión (Anexo 16).^{39, 42-45}

A diferencia de las TC médicas, los tomógrafos de Haz Cónicos presentan una escala de unidades de grises, sin embargo no son UH verdaderas, debido a que no se encuentran estandarizados ni son iguales en todas las marcas. Las TCHC proporcionan valores superiores e inexactos de UH.^{42,43}

Según su coeficiente de atenuación, los tejidos se han clasificado en 6 diferentes grupos:

1. Aire: -100 su coeficiente de atenuación
2. Pulmón: -400 a -600
3. Grasa: -60 a -100
4. Agua: Coeficiente de atenuación igual a 0
5. Tejidos Blandos: +40 a +80
6. Hueso: +400

Todos los equipos de TCHC se obtienen con un Software básico que permite reconstruir y utilizar las imágenes, posibilita la visualización de los cortes en distintos planos del espacio, cortes de distinto grosor, imágenes multiplanares y segmentadas, acceso para imágenes tipo panorámica, planificación para colocación de implantes, señalización de paquete vasculo nervioso dentario inferior, observación de varios cortes de la misma zona a la vez y algunos permiten la vista lateral, anterior posterior y cefalométrica para evaluaciones quirúrgicas y ortodónticas. Debido al avance de la tecnología, cada día existen nuevos software especializados para diversas ramas de Odontología.^{42.45}

2.2. Patologías Sinusales según Género

En cuanto a la prevalencia de patologías en Seno Maxilar según el género del individuo, no se ha encontrado una diferencia estadísticamente significativa.²

Existen estudios que han determinado que éstas patologías se presentan en mayor porcentaje en los hombres.^{2,3} Otros estudios han concluido que

aparecen mayormente en el género femenino⁵, por lo tanto es un factor incierto y no determinante; probablemente si se obtuviese un tamaño muestral mayor en base a fórmulas de tamaño muestral podríamos ser más objetivos y concluyentes sobre el Género más afectado.

2.3. Patología Sinusal según Edad

Estudios han demostrado que las patologías sinusales pueden presentarse a cualquier edad. Según el artículo de Raghav et al., la prevalencia de patologías en Senos Maxilares se da en su mayoría en individuos cuyos rangos de edad van de 20 a 29 años, seguido por rangos de 40 a 49 años², Menezes et al demuestra su prevalencia en individuos de 18 a 35 años.⁵

En lo que refiere a edad, individuos de entre la 3ra y 5ta década de vida suelen tener mayor prevalencia de presentar alguna patología sinusal, pero la diferencia estadísticamente significativa es muy leve en comparación con otros rangos.²

2.4. Neumatización de Seno Maxilar

Se define la neumatización como el proceso de creación de cavidades aéreas en el interior de las áreas sólidas.⁴⁷ La neumatización del seno maxilar es un proceso fisiológico que permite su crecimiento, causando que éstos aumenten de volúmen.⁶

Al nacer, mide menos de 5mm y la neumatización se produce con una velocidad de 2mm por año, enlenteciéndose desde los 9 años. Cuando ocurre después de la etapa de crecimiento, la neumatización deja de ser fisiológica y pasa a convertirse en una patología sinusal.^{6,7}

Existen diversas causas, como la herencia, la configuración cráneo facial, la densidad del hueso, hormonas de crecimiento, cirugías sinusales y pérdida de dientes pósteros superiores.⁴¹

El Seno Maxilar en estado adulto presenta un diámetro aproximado de 30-35 mm². Cuando existe neumatización, la disponibilidad ósea se ve disminuida, generando dificultad de rehabilitación ya sea con implantes o prótesis dentales.^{6,7}

En condiciones fisiológicas el seno maxilar posee aire dentro de su cavidad, de hasta 15ml, cuando excede esta cantidad existe un agrandamiento del seno.^{6,7} Tomográficamente se observa hipodenso, (teniendo un -100 su coeficiente de atenuación), proyectando color negro en la escala de grises.⁴²

Radiográficamente se puede observar neumatización hacia la zona anterior, el proceso alveolar y hacia la tuberosidad (Anexo 17).^{7,8}

Se presenta con mayor incidencia en mujeres que en hombres, más comúnmente en la 4ta y 5ta década de vida.^{7,8}

2.5. Relación de piezas dentales con Seno Maxilar

La relación que existe entre las raíces de las piezas dentarias y el piso del Seno Maxilar depende del grado de neumatización y el desarrollo del hueso alveolar y puede variar dependiendo de las diferentes formas del piso sinusal y la conformación de la porción de hueso que separa los ápices.^{7, 46}

Generalmente, las relaciones más frecuentes empiezan con el primer premolar, pero en dimensiones exageradas del Seno pueden llegar hasta el canino.⁴⁶

Es característico de los senos grandes que la capa ósea que recubre los ápices dentarios sea delgada, donde se diferencian elevaciones de las raíces dentarias denominadas cúpulas alveolares. Éstos domos se presentan en su mayoría en el 2do molar, siguiendo en orden el 1er molar, 3er molar, 2do premolar y 1er premolar (Anexo 18).⁷ Pueden presentarse piezas supernumerarias como 4to Molar (Anexo 19), o piezas retenidas como caninos que puedan relacionarse con el Seno Maxilar.

La mayor o menor relación depende de características craneofaciales del tamaño, forma, declive y profundidad del seno maxilar, y existencia de divertículos.⁷

En el 2do molar la raíz más prominente es la mesial, mientras que en el 1er molar la raíz palatina es la más grande.

Se determinó que la pieza con mayor relación al Seno Maxilar es el 2do molar, inclusive su relación es más significativa que la del 1er molar debido a la dirección de sus raíces. Las raíces del 1er molar superior se encuentran en más separadas y en forma divergente, a diferencia de las del 2do molar donde son convergentes y en ocasiones están fusionadas, lo que hace que se ubiquen inmediatamente por debajo de la zona más declive del piso del Seno.⁷

En cuanto a las relaciones anatomo-topográficas del Seno Maxilar con los dientes, la más próxima es la del 2do molar, donde la celda mesial y palatina

se separa del piso del Seno por una lámina ósea de solo 1mm, seguida por el alveolo del 3er molar que tiene 2mm de separación.⁷

Se ha deducido que el 2do molar superior es el diente con mayor proximidad al Seno maxilar, siguiéndole en importancia el 1er molar y 3er molar, y en menor proporción los premolares. El conocimiento adecuado de las relaciones anato-topográficas de las raíces dentarias con el piso del Seno Maxilar sirve para evitar complicaciones derivadas de la comunicación bucosinusal en procedimientos quirúrgicos y odontológicos.

3. MATERIALES Y MÉTODOS

3.1. MATERIALES

Para realizar esta investigación se contó con:

- Computador Samsung Intel Core i7-4770, visualizadas en un monitor S19C150 Samsung LCD con retroiluminación LED de 18,5 pulgadas pantalla panorámica, con una resolución de 1366x768 pixeles en un ambiente de luz tenue.
- Instalación de software InVivo Viewer
- Tomógrafo I-Cat Cone Beam 3D
- 110 muestras de tomografías Cone Beam del Centro de Diagnóstico Dental Digital Studio 3D
- Programa IBM Spss Statistics
- Cuaderno de apuntes

3.2. LUGAR DE LA INVESTIGACIÓN

El estudio se llevó a efecto en el Studio 3D Diagnostico Dental Digital, ubicada en la Cdla. Kennedy Norte, Av. José Castillo Castillo No. 20 y

Justino Cornejo, edificio Medical Plaza. 3er piso. Oficina #303 en la ciudad de Guayaquil, Ecuador.

3.3. PERIODO DE LA INVESTIGACIÓN

Período lectivo A-2016

3.4. RECURSOS EMPLEADOS

- Investigador: Maria Gabriela Rouillon Borrero
- Tutor Académico: Dr. Jorge Barona T. (Especialista en Cirugía Oral y Maxilofacial, Magister en Radiología Oral y Maxilofacial).
- Tutor metodológico: Dra. María Angélica Terreros de Huc

3.5. RECURSOS FÍSICOS

- Centro de Diagnóstico Dental Digital Studio 3D
- Computadora con sistema Windows compatible con software InVivo Viewer
- Fichas de recolección de datos

3.6. UNIVERSO

El universo de éste estudio fue seleccionado aleatoriamente de una muestra de 110 tomografías de Haz Cónico solicitadas con fines diagnósticos por pacientes tomadas durante el año 2015.

3.7. MUESTRA

Formaron parte del estudio todas las tomografías que cumplieron con los criterios de inclusión. Es importante señalar que de las tomografías utilizadas

no se identificarán los nombres, apellidos, ni datos que podrían llevar a identificar a alguno de los sujetos en mención, asegurando la estricta confidencialidad de la muestra de estudio.

3.7.2. CRITERIOS DE INCLUSIÓN DE LA MUESTRA

1. Para poder tomar en cuenta las muestras en el estudio, las tomografías deben cumplir con los siguientes requisitos.
2. Tomografías de Haz Cónico realizadas en el año 2015 en el Centro de Diagnóstico Dental Studio 3D
3. Los sujetos deben tener edad de entre 10 a 60 años.
4. La tomografía debe haberse tomado como examen rutinario o con fines diagnósticos presuntivos sobre Patología traumática, Patología quística, Patología tumoral o previo a una colocación de implantes.

3.7.3. CRITERIOS DE EXCLUSIÓN DE LA MUESTRA

Para ser excluidos de ésta investigación las tomografías deben:

1. Sujetos que han sido sometidos a Cirugía en Región de Seno Maxilar (Ortognática, Trauma, Tumoral o Quística)
2. Tomografías de otro Centro Radiológico
3. Patología Crónica Sinusal bajo tratamiento médico
4. Sujetos fuera de rango de edad
5. Tomografías tomadas en otro año

3.8. MÉTODOS

3.8.2. TIPO DE INVESTIGACIÓN

Estudio de tipo descriptivo, transversal y prospectivo en base a datos obtenidos de tomografías Cone Beam en el Centro de Diagnóstico Dental Digital Studio 3D durante el año 2015.

3.8.3. PROCEDIMIENTOS

1. Se presentó una solicitud de permiso y confidencialidad en Centro de Diagnóstico Dental Studio 3D, solicitando asimismo una carta de autorización de parte de quienes dirigen este centro. (Anexo 21)
2. Se procedió a realizar el estudio descriptivo de tipo descriptivo, transversal y prospectivo.
3. Se observaron las tomografías por medio de software InVivo Viewer
4. Se logró una captura a la pantalla en los casos que se encuentren patologías en senos maxilares
5. Se registró la ficha técnica de cada tomografía.
6. Se adjuntó ficha técnica y captura de la pantalla de la tomografía en los cortes de interés.
7. Se realizó tabulación de datos obtenidos y tablas estadísticas de cada una de las variables.
8. Se recolecto todo la bibliografía necesaria para llegar a ser analizada y llegar a un consenso.
9. Después de analizar, clasificar y revisar los datos se llegarán a las conclusiones respectivas.

3.8.4. PROCESAMIENTO Y ANÁLISIS DE DATOS

Después de haber realizado la fórmula de tamaño muestral para determinar la cantidad de Tomografías a evaluar, se pasa a la parte estadística. El análisis estadístico será realizado con el programa estadístico SPSS versión 22.0 Chicago (III). Es uno de los programas estadísticos más utilizados. Su capacidad para trabajar con grandes bases de datos y un sencillo interface lo hace aplicable para la mayoría de los análisis.

Seguidamente se realizará la evaluación de la normalidad mediante la prueba de Shapiro Wilk, que se usa para contrastar la normalidad de un conjunto de datos, de haberla se utilizará la prueba de t de Student.. Todo se trabajará a un nivel de significancia de 0.05 y nivel de confianza de 95%.

4. RESULTADOS

Tabla 1

Distribución de TCHC por distribución de presencia de Patologías Sinusales

	Frecuencia	Porcentaje
Pacientes Sanos	45	40,9%
Pacientes con Patologías	65	59.10%
Total	110	100%

De 110 TCHC, 65 pertenecen a sujetos con patologías sinusales y 45 a sujetos sanos. Porcentualmente el 40,9% de Tomografías no presentaron patologías sinusales y el 59,1% si, por tanto fueron consideradas para el análisis del estudio. (Gráfico 1)

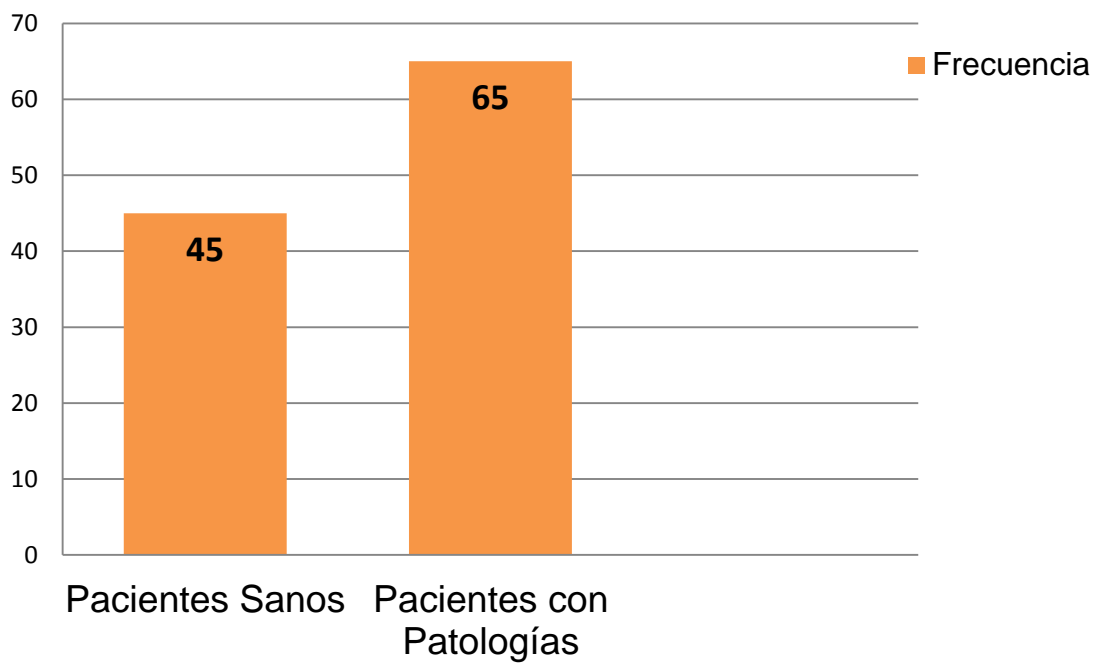


Gráfico 1 Frecuencia de TCHC con patologías en Seno Maxilar

Tabla 2

Distribución de TCHC por género

	Frecuencia	Porcentaje
Mujer	71	64,5
Hombre	39	35,5
Total	110	100,0

De la muestra total de 110 TCHC tomadas aleatoriamente, 71 son mujeres y 39 son hombres. Porcentualmente, el 64,5% de las Tomografías pertenecen al género femenino y 35,5% al masculino.

Tabla 3

Distribución de TCHC por tipo de patologías presentes en Seno Maxilar

	Frecuencia	Porcentaje
Ausencia de patología	45	40,9%
Grosor de mucosa aumentado	27	24,5%
Opacidad del Seno	15	13,6%
Presencias tumorales/quísticas	11	10,0%
Piezas ectópicas	12	10,9%
Total	110	100,0%

En este estudio, de un universo de 110 Tomografías que cumplieron los criterios de inclusión, y rechazando a los que estaban dentro de los parámetros de exclusión, 65 presentaron patologías en Senos Maxilares. Se analizó la frecuencia de cada patología dentro de la muestra. (Gráfico 2)

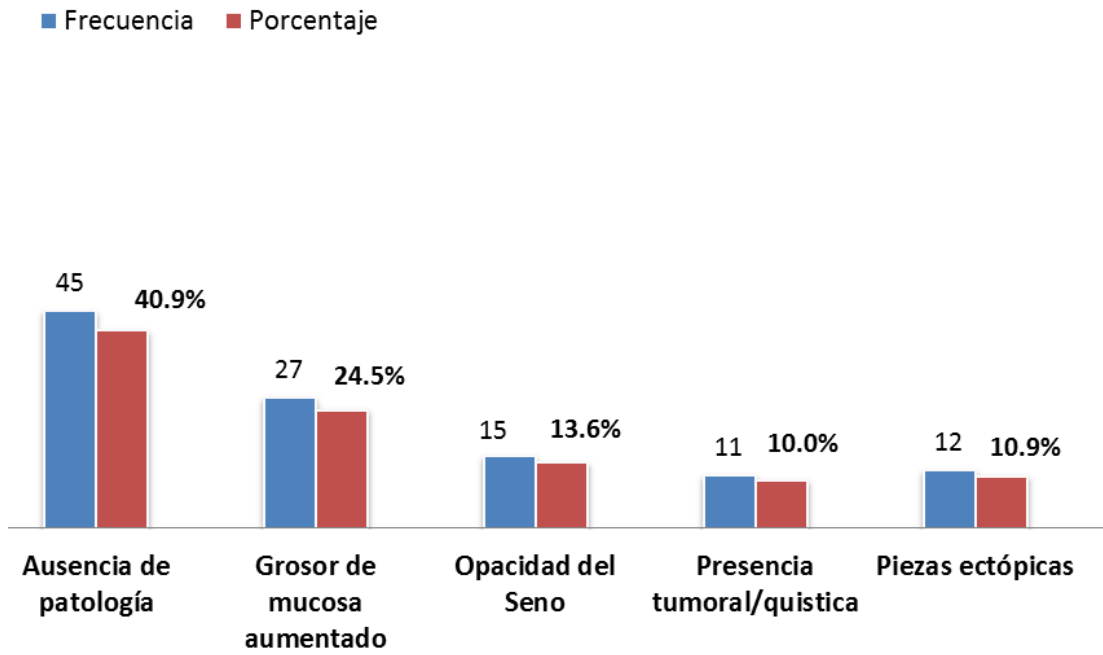


Gráfico 2 Distribución de frecuencia y porcentaje en las muestras de los tipos de patologías encontradas en TCHC

Tabla 4
Relación entre el tipo de patología sinusal y el género del individuo de las TCHC

		Género del individuo		Total	
		Mujer	Hombre		
Tipo de Patología encontrada en la TCHC		Recuento	29	16	45
	Ninguna	% del total	26.4%	14.5%	40.9%
		Recuento	15	12	27
	Grosor de mucosa aumentado	% del total	13.6%	10.9%	24.5%
		Recuento	12	3	15
	Opacidad del Seno	% del total	10.9%	2.7%	13.6%
		Recuento	8	3	11
	Presencia de masas tumorales/quísticas	% del total	7.3%	2.7%	10.0%
		Recuento	7	5	12
	Presencia pieza ectópica	% del total	6.4%	4.5%	10.9%
		Recuento	71	39	110
	Total	% del total	64.5%	35.5%	100.0%

La siguiente tabla cruzada relaciona la frecuencia y porcentaje con la que se presentan los diferentes tipos de patologías sinusales en el género de los sujetos de las TCHC analizadas. (Gráfico 3)

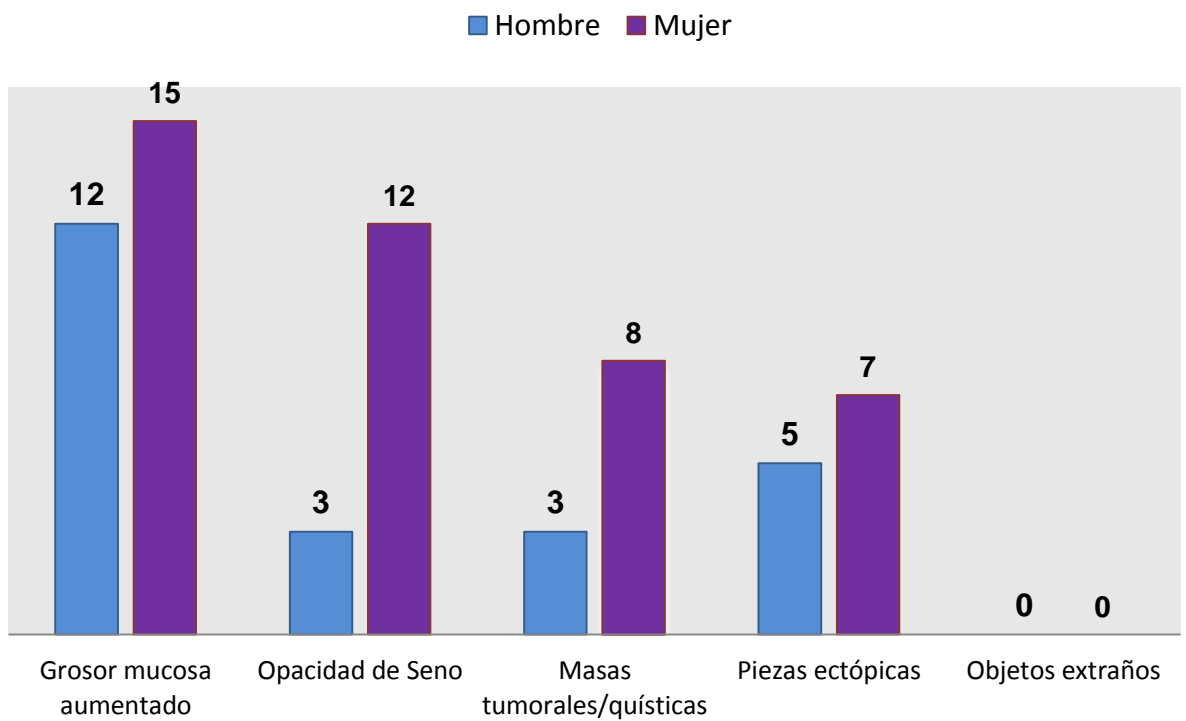


Gráfico 3 Distribución de frecuencia de género según la presencia de patologías sinusales en muestras de TCHC

Tabla 5

Relación entre el tipo de patología sinusal y el rango de edad del individuo de las TCHC

		Rango de edad del individuo					Total
		10-20	21-30	31-40	41-50	51-60	
	Recuento	2	11	14	11	7	45
Tipo de Patología encontrada en la TCHC	Ninguna						
	% del total	1.8%	10.0%	12.7%	10.0%	6.4%	40.9%
	Recuento	2	10	6	6	3	27
	Grosor de mucosa aumentado						
	% del total	1.8%	9.1%	5.5%	5.5%	2.7%	24.5%
	Recuento	1	2	9	2	1	15
	Opacidad del Seno						
	% del total	.9%	1.8%	8.2%	1.8%	.9%	13.6%
	Recuento	0	2	2	6	1	11
	Presencia de masas tumorales/quísticas						
	% del total	0.0%	1.8%	1.8%	5.5%	.9%	10.0%
	Recuento	0	10	2	0	0	12
	Presencia pieza ectópica						
	% del total	0.0%	9.1%	1.8%	0.0%	0.0%	10.9%
	Recuento	5	35	33	25	12	110
Total	% del total	4.5%	31.8%	30.0%	22.7%	10.9%	100.0%

Tabla cruzada donde se relaciona el tipo de patología sinusal con los rangos de edad de las TCHC analizadas. (Gráfico 4)

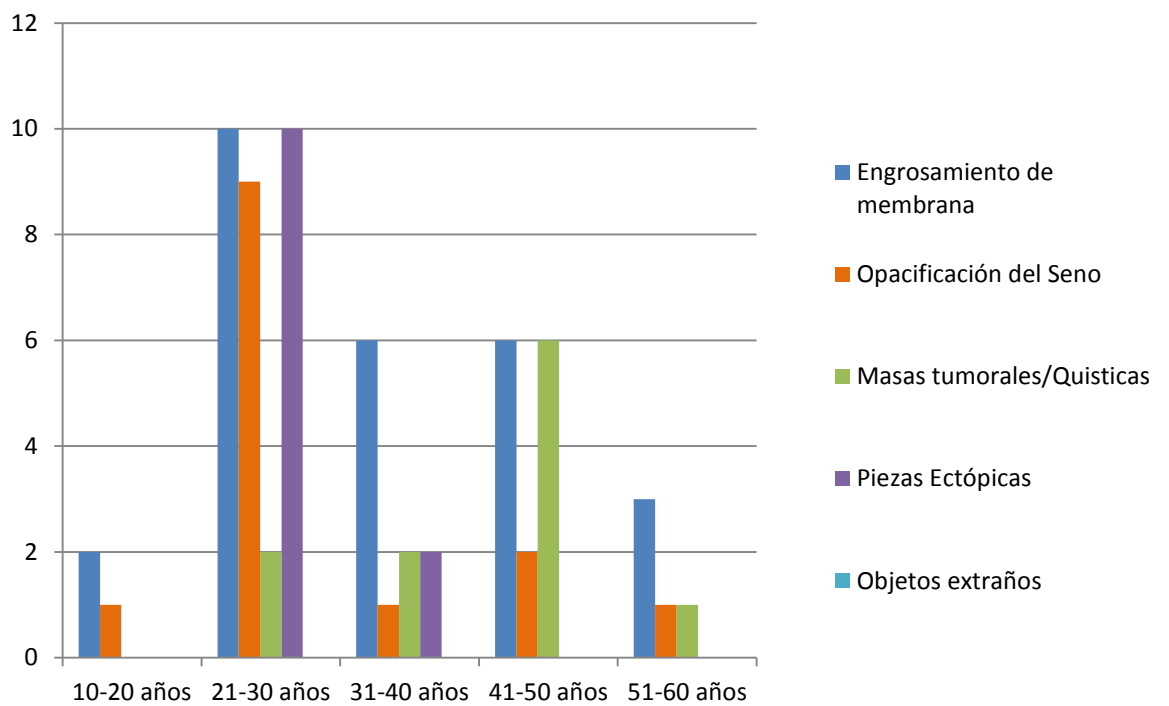


Gráfico 4 Distribución los tipos patologías sinusales según su frecuencia por rangos de edad en TCHC

Tabla 6

Distribución porcentual y de frecuencia de universo y muestra por edad de la TCHC con patologías sinusales presentes.

	Frecuencia	Porcentaje
10-20	3	4,6%
21-30	24	36,9%
31-40	19	29,2%
41-50	14	21,5%
51-60	5	7,7%
Total	65	100,0%

En cuanto a la distribución de las TCHC que presentaron patologías sinusales según el rango de edad, tuvo mayor prevalencia en los sujetos de 21-30 años en un 36,9%, seguido por el rango de 31-40 años con un 29,2%. Le siguen los rangos de 41-50 años y 51-60 años con porcentajes de 21,5% y 7,7% respectivamente, y en menor frecuencia se presentó en los sujetos de 10-20 años de edad. (Gráfico 5)

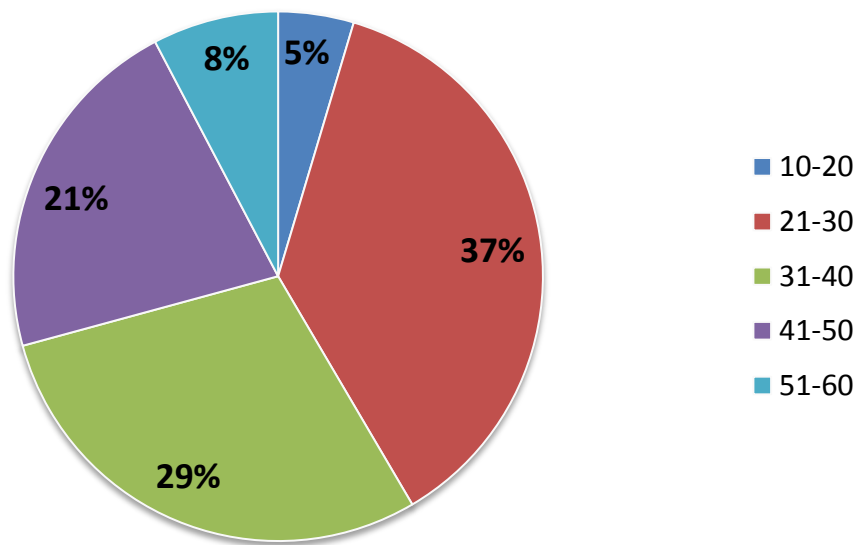


Gráfico 5: Distribución de porcentaje de los rangos de edad en muestras de TCHC con patologías Sinusales

Tabla 7

Distribución porcentual y de frecuencia de universo y muestra por género que presentan patologías de las muestras de TCHC

	Frecuencia	Porcentaje
Mujer	42	64,6%
Hombre	23	35,4%
Total	65	100,0%

En la investigación, de las 65 TCHC con presencia de patologías sinusales, el 64,6% pertenecen a mujeres y el 35,4% a hombres. (Gráfico 5)

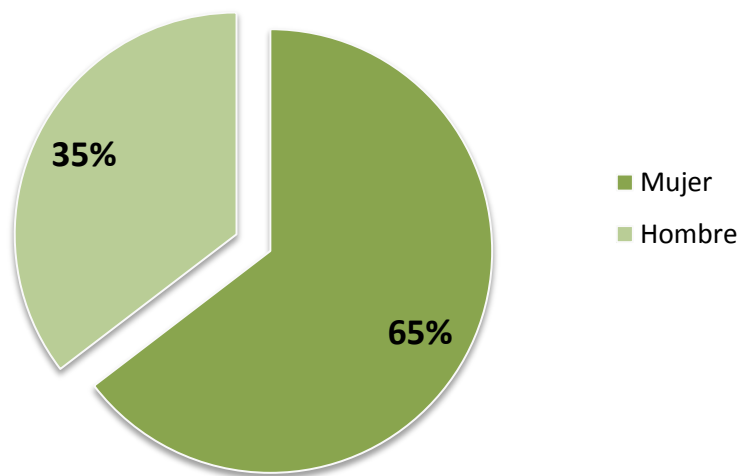


Gráfico 6 Distribución de porcentajes de género en muestras de TCHC con patologías Sinusales.

Tabla 8
Distribución porcentual y de frecuencia de universo y muestra por presencia de neumatización Sinusal en las TCHC

	Frecuencia	Porcentaje
Ausencia	72	65,5%
Presencia	38	34,5%
Total	110	100,0%

En el este estudio, de un universo de 110 Tomografías, 38 presentaron neumatización de Senos Maxilares; que se determinó midiendo las TCHC en corte Sagital, teniendo como base la media del volúmen de los Senos (considerando 30-35 mm de diámetro como medidas normales), Por lo tanto un 34,5% de las Tomografías evidenciaron neumatización Sinusal, presentándose mayormente en la 4ta década de vida y en el género femenino. (Figuras 6 y 7)

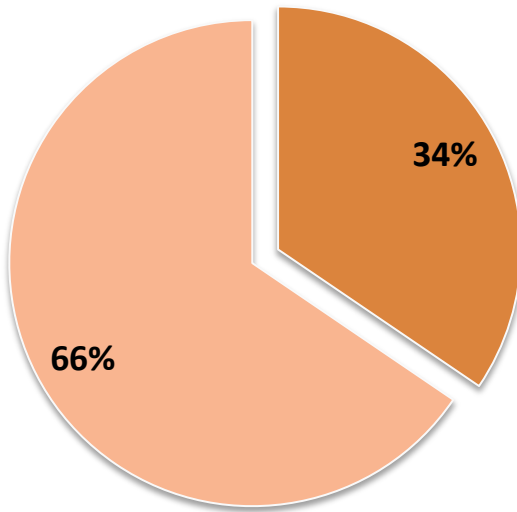


Gráfico 7 Distribución de frecuencia de la presencia de pneumatización Sinusal en muestra total de TCHC.

Tabla 9

Distribución porcentual y de frecuencia de universo y muestra por género en TCHC con presencia de neumatización sinusal

	Frecuencia	Porcentaje
Mujer	27	71,1%
Hombre	11	28,9%
Total	38	100,0%

Del total de 38 TCHC que presentaron neumatización sinusal, 27 fueron mujeres y 11 hombres, por tanto el 71,1% de los casos de neumatización se presentaron en género femenino y solo el 28,9% en masculino.

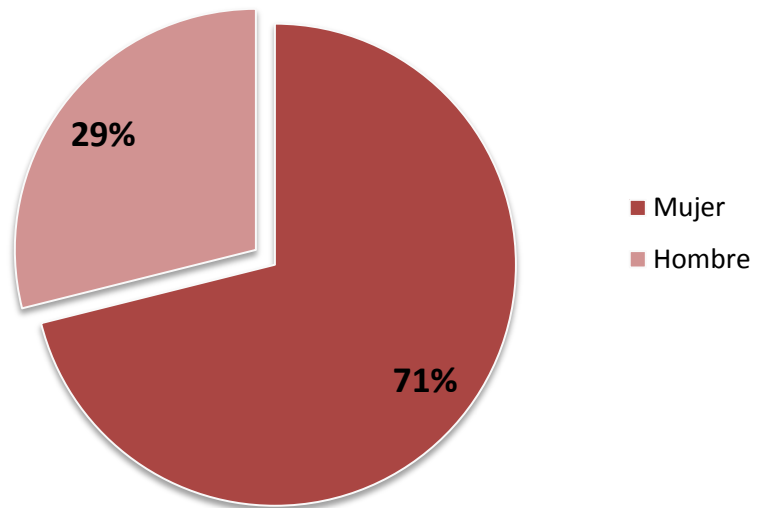


Gráfico 8: Distribución de porcentaje de rangos de edad en TCHC con neumatización sinusal.

Tabla 10
Distribución porcentual y de frecuencia de muestra por edad en TCHC con neumatización Sinusal.

	Frecuencia	Porcentaje
21-30	3	7,9%
31-40	12	31,6%
41-50	13	34,2%
51-60	10	26,3%
Total	38	100,0%

En cuanto a la frecuencia de neumatización sinusal según su rango de edad, hubo prevalencia en sujetos de 41-50 años con un porcentaje de 34,2%, seguido por el rango de 31-40 años con 31,6%, 51-60 años con un 26,3% y finalmente solo en un 7,9% se presenta en pacientes de entre 21-30 años, dentro del rango de 10 a 20 años no se encontró ninguna Tomografía con presencia de neumatización.

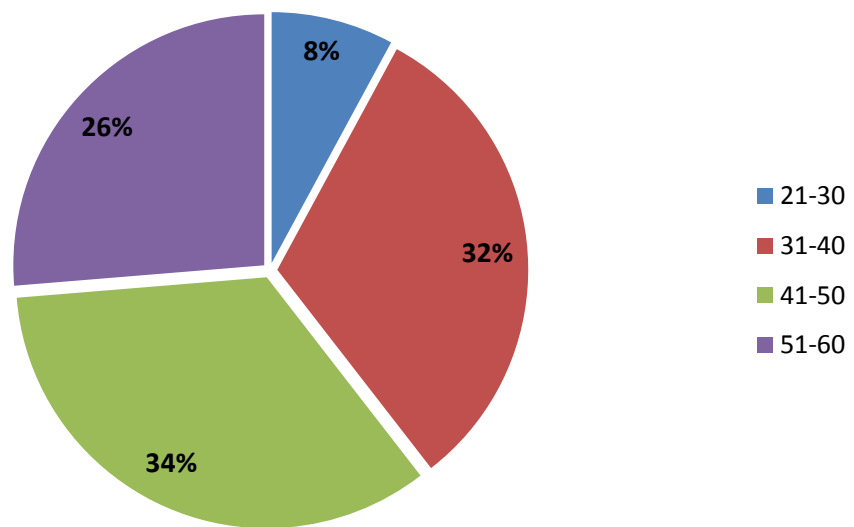


Gráfico 9 Distribución de porcentaje de rangos de edad en TCHC con neumatización sinusal.

Tabla 11
Distribución porcentual de piezas dentarias más directamente relacionadas al Seno Maxilar en TCHC

	Frecuencia	Porcentaje
Ausencia de piezas	5	4,5%
2do premolar	4	3,6%
1er molar	9	8,2%
2do molar	50	45,5%
3er molar	40	36,4%
4to molar	2	1,8%
Total	110	100,0%

De un total de 110 TCHC, la pieza más frecuentemente relacionada con el Seno Maxilar es el 2do Molar Superior en un 45,5%, seguido por el 3er Molar Superior un 36,4%, con menos frecuencia se relaciona el 1er Molar Superior (8,2%), 2do Premolar Superior (3,6%) y 4to Molar (1,8%). Un 4,5% de la muestra tuvieron ausencia de piezas.

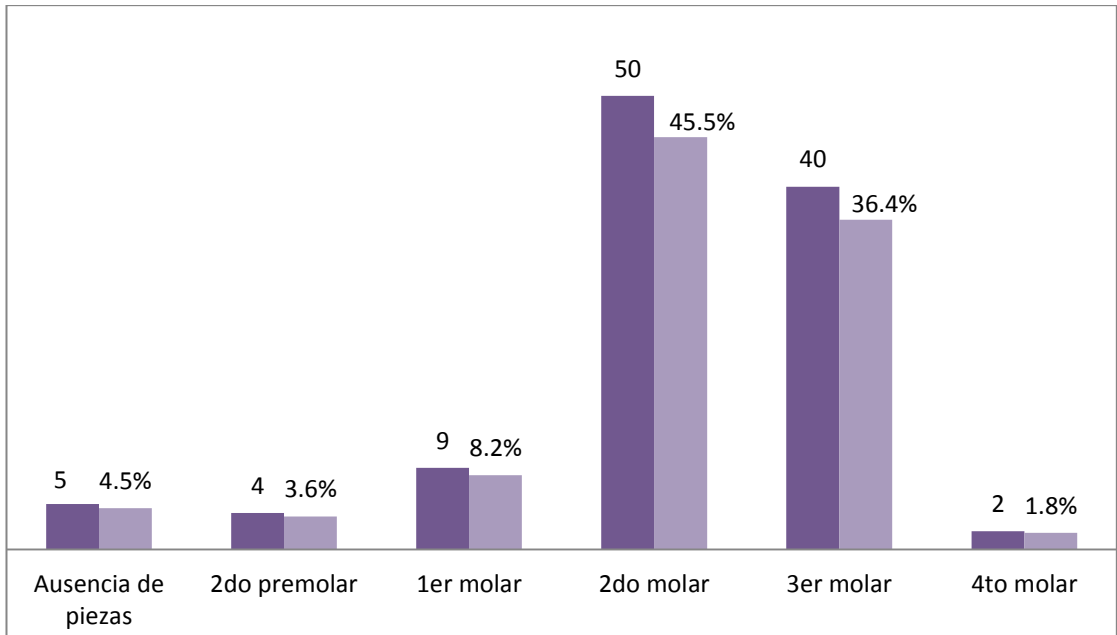


Gráfico 10: Distribución porcentual y frecuencia de muestras de TCHC de piezas dentarias en relación al Seno Maxilar.

5. DISCUSIÓN

En ésta investigación, 110 TCHC fueron prospectivamente analizadas evaluando las patologías en Seno Maxilar encontradas. El presente estudio mostró 59% de incidencia de patologías sinusales, resultado muy similar a otros estudios anteriormente hechos. Raghav et al.² obtuvo 59.7% de incidencia.

La patología sinusal con mayor prevalencia según éste estudio es el engrosamiento de la membrana en un 24,5% de los casos, seguido por opacificación del Seno en un 13,64%, en concordancia con los estudios de Raghav et al.², donde la patología más encontrada también fue el engrosamiento de la membrana sinusal.

Se evidenció que los resultados en cuanto al rango de edad en éste estudio tuvo prevalencia en muestras de 21 a 30 años, cifras muy similares a las de otros artículos como Raghav et al., donde el predominio fue en rangos de 20 a 29 años², o Menezes et al., siendo de 18 a 35 años de edad el rango más afectado.⁵

El resultado de otras investigaciones en cuanto al género de prevalencia fue coincidente a éste trabajo, donde se concluyó que es más común en mujeres encontrar patologías sinusales, con un porcentaje de 51,7% según Menezes et al., y 64,6% en el presente estudio. En otros artículos, cifras estadísticamente no significativas demostraron lo opuesto, concluyendo que los hombres tenían mayor índice de prevalencia; Raghav et al. en un 55,3%² y Vogiatzi et al de misma manera

6. CONCLUSIONES

En la actualidad, la innovación de la tecnología ha permitido el desarrollo de nuevas herramientas de diagnóstico por imágenes como la TCHC, que en Odontología facilita la valoración de la anatomía y sus patologías. En éste estudio basado en muestras de Tomografías de Haz Cónico, se evidenció que la patología con mayor prevalencia en los Senos Maxilares es de origen inflamatorio, al tratarse del engrosamiento de la membrana Sinusal.

El género de predilección es el femenino, sin embargo es un factor no determinante debido a que en éste caso, se trató de un estudio aleatorio y no se obtuvo un número equitativo de TCHC de sujetos femeninos y masculinos, y se puede considerar que eso afectó el resultado de prevalencia de género.

El rango de edad más predominante fue el de 21 a 30 años de edad.

La neumatización sinusal es una alteración que depende de diversos factores para presentarse, pero que tiende a aparecer en sujetos durante su 4ta década de vida, y mayormente en mujeres.

Las piezas dentarias posteriores están en relación con el piso del Seno Maxilar, pero el 2do Molar superior está anatómicamente más cerca, por lo tanto debe tenerse eso en consideración al momento de cualquier intervención relacionada con esa pieza, o sus piezas vecinas.

7. RECOMENDACIONES

Aplicar fórmulas de tamaño muestral para de esta manera poder realizar estudios en que la muestra sea más representativa y por ende sacar conclusiones más acorde a nuestra etnia y población.

Recomiendo que se hagan más investigaciones sobre la incidencia de éstas patologías, se puede complementar éste estudio de muestras tomográficas más el análisis clínico de los sujetos, de esta forma se puede determinar con mayor precisión la etiología y tipo de patología encontrada.

También se deberían hacer más investigaciones respecto al tema Tomográfico en Odontología y su trascendencia como apoyo diagnóstico, es de utilidad tanto como para estudiantes como para profesionales de la Salud.

Se debería promocionar en la medicina, especialmente en las ramas como la otorrinolaringología que la tomografía de Haz Cónico sea considerada como método auxiliar de diagnóstico teniendo en cuenta sus ventajas como bajos niveles de radiación, costo más accequible y alta resolución de imágenes.

REFERENCIAS BIBLIOGRÁFIAS:

1. Geetha Kumari M, Venkateswara Rao G, Sravya T, Suneela S. Diseases of the Maxillary Sinus: A Short Review. *Indian Journal of Multidisciplinary Dentistry*. 2014; 4 (3): 987-992
2. M. Raghav, F. Karjodkar, S. Sondakke, K. Sansare. Prevalence of incidental maxillary sinus pathologies in dental patients on cone-beam computed tomographic images. *Contemporary Clinical Dentistry*. 2014; 5 (3): 361-365
3. Theodosia Vogiatzi, Dimitrios Kloukos, William C. Scarfe, /Michael M. Bornstein. Incidence of anatomical variations and disease of the maxillary sinuses as identified by Cone Beam computed tomography: A systematic review. *The international journal of oral and maxillofacial implants*. 2014; 29 (6):1301-1314
4. S. Janner, M. Caversaccio, P. Dubach, P. Sendi, D. Buser, M. Bornstein. Characteristics and dimensions of the Schneiderian membrane: Aradiographic analysis using cone beam computed tomography in patients referred for dental implant surgery in the posterior maxilla. *Clinical oral implants research*. 2011; 22. 1446-1453
5. Menezes, E. De Moraes, S. Carlo Ralph de Muis a, Borges, A. Frequency of Maxillary Sinus Mucous Retention Cysts in a Central Brazilian Population. *J Dent Shiraz UnivMed Sci.*, 2015; 16(3): 169-174.
6. Chang, C., Incaudo, G. and Gershwin, M. (2014). *Diseases of the sinuses*. 2nd ed. Washington DC: Springer.
7. Delgadillo, J. (2005). Crecimiento y desarrollo del seno maxilar y su relacion con las raices dentarias. *KIRU*, 1(2), pp.46-51.
8. Misch C. *Implantología contemporánea*. Barcelona: Elsevier Health Sciences Spain; 2009.
9. Barona J. Comparación de la densidad de quistes mucosos de retencion evaluados con tomografía computarizada de haz cónico

utilizando dos software informaticos [Magister en Radiología Oral y Maxilofacial]. Universidad Científica del Sur; 2016.

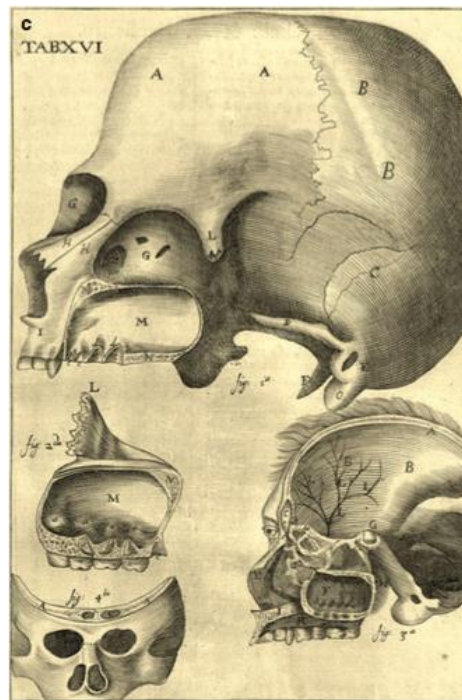
10. Lee J. Evaluation of anatomical considerations in the posterior maxillae for sinus augmentation. *World Journal of Clinical Cases*. 2014;2(11):683.
11. Garcia A. Hipoplasia del seno maxilar. Caso clínico. *Rev otorrinolaringol cir cab-cue*. 2002;62:42-46.
12. Dominguez J. Hipoplasia del seno maxilar en un paciente octogenario. Presentación de un caso. *Gaceta Médica Espirituana*. 2016;14(2).
13. Cabezón A, R., Vaidés S, R., Breinbauer K, H., Ramírez R, C., Grau L, C. and Iñíguez C, R. (2010). Variantes anatómicas relevantes en tomografía computarizada de cavidades perinasales. *Revista de otorrinolaringología y cirugía de cabeza y cuello*, 70(3), pp.223-230.
14. Ditto DS, Akhila R. Management of Multiple Impacted Supernumerary Teeth in a Non Syndromic Patient using Cone Beam CT. *Dentistry* 2014, 4:2
15. Haizel, S., Jerves, M. and Blanco, A. (2009). Sinusitis de origen dental complicada con celulitis orbitaria. *An Med*, 54(1), pp.40-46.
16. Hong S, Cho K, Roh H. Maxillary Sinus Retention Cysts Protruding Into the Inferior Meatus. *Clinical and Experimental Otorhinolaryngology*. 2014;7(3):226.
17. Torralba Gonzalez de Suso M, Lainez S, Pereira Juli A, Rodriguez Zapata M. Protocolo diagnóstico y terapéutico de la sinusitis aguda. *Medicine - Programa de Formación Médica Continuada Acreditado*. 2006;9(53):3489-3491.
18. Mendez M. Sinusitis aguda. Celulitis periorbitaria. *Protocolos diagnóstico-terapéuticos de la AEP*. 2016;10:89-93.
19. Rubio-Palau J, Garcia-Linares J, Gutierrez J. Pansinusitis y afectación intracraneal por implante dental. *Rev Esp Cir Oral Maxilofac*. 2012;34(1):35-37.

20. Rodríguez-Caballero B, García-Reija F, Megía R, Saiz-Bustillo R. Hemangioma de seno maxilar. *Acta Otorrinolaringológica Española*. 2009;60(6):451-453.
21. Rio B, Mitsutoshi F. Rinitis, sinusitis y alergia. *Revista Alergia Mexico* [Internet]. 2009 [cited 2 August 2016];56(6):204-216. Available from: <http://www.medigraphic.com/pdfs/revalেমex/ram-2009/ram096e.pdf>
22. Dobele I, Kise L, Apse P. Radiographic assessment of findings in the maxillary sinus using cone-beam computed tomography. *Baltic Dental and Maxillofacial Journal*. 2013;15:119-122.
23. De Melo A, de Farias Martorelli S, de Holanda Cavalcanti P, Gueiros L, de Oliveira Martorelli F. Maxillary odontogenic myxoma involving the maxillary sinus - Case report. *Brazilian Journal of Otorhinolaryngology*. 2008;74(3):472-475.
24. Tavares R, Nogueira A, Sampieri M, Bezerra M, Gonçalves E. Late displacement of a dental implant into maxillary sinus. *Brazilian Journal of Otorhinolaryngology*. 2014;80(4):359-361.
25. Rivera J. Comunicación oroantral. Reporte de un caso. *Revista ADM* [Internet]. 2013 [cited 2 August 2016];70(4):209-212. Available from: <http://www.medigraphic.com/pdfs/adm/od-2013/od134i.pdf>
26. Breinbauer H, Contreras J. Técnica de Caldwell-Luc en los últimos 16 años: Revisión de sus indicaciones. *Rev Otorrinolaringol Cir Cabeza Cuello*. 2008;68:247-254.
27. Fungi Monetti M. Revisión analítica de los quistes odontogénicos. *Odontoestomatología*. 2011;13(18).
28. Sapp J, Eversole L, Wysocki G. *Patología oral y maxilofacial contemporánea*. Madrid: Elsevier; 2005.
29. Cardesa A, Slootweg P. *Pathology of the head and neck*. Berlin: Springer; 2006.
30. Nukhet Celebi, Zeynep Burcin Gonen, Erdem Kilic, DDS, Osman Etoz, Alper Alkan. Maxillary sinus floor augmentation in patients with maxillary sinus pseudocyst: case report. *Oral Surg Oral Med Oral Pathol Oral Radiol Endod* 2011;112:e97-e102
31. Hadar T., Shvero J., Nageris B., Yaniv E. Mucus retention cyst of the maxillary sinus: the endoscopic approach. *British Journal of Oral and Maxillofacial Surgery* (2000) 38, 227–229

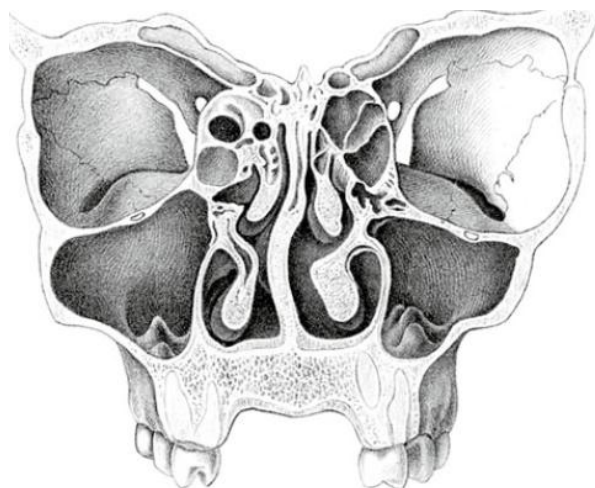
32. Joon Moon, Ji-Eun Lee, Seung-Tae Kim, Doo Hee Han. Characteristics and risk factors of mucosal cyst in the paranasal sinuses. *Il Rhinology* 49, 309-314. 2011
33. Hong S, Cho K, Roh H. Maxillary Sinus Retention Cysts Protruding Into the Inferior Meatus. *Clinical and Experimental Otorhinolaryngology*. 2014;7(3):226.
34. Jeyakumar, A., T.M. Brickman, and T. Doerr, Review of nasopharyngeal carcinoma. *Ear Nose Throat J*, 2006. 85(3): p. 168-70, 172-3, 184.
35. Oviedo JHenriquez J. Osteoma periférico mandibular: reporte de caso y revisión de literatura. *UCR*. 2012;14:77-83.
36. Martínez J.C. Aspectos básicos de la tomografía computarizada y su aplicación en la cirugía bucal y maxilofacial. Tesis de grado. Caracas: Universidad Central de Venezuela, 1999.
37. Hounsfield Gn. Computerized transverse axial scanning (tomography). Description of system. *Br J Radiol*.1973; 46:1016-22.
38. Calzado A, Geleijns J. Tomografía computarizada. Evolución, principios técnicos y aplicaciones. *Rev Fis Med*. 2010;11(3):163-180.
39. Lee J. Evaluation of anatomical considerations in the posterior maxillae for sinus augmentation. *World Journal of Clinical Cases*. 2014;2(11):683.
40. Sapp J, Eversole L, Wysocki G. Patología oral y maxilofacial contemporánea. Madrid: Elsevier; 2005.
41. Rubio-Palau J, Garcia-Linares J, Gutierrez J. Pansinusitis y afectación intracraneal por implante dental. *Rev Esp Cir Oral Maxilofac*. 2012;34(1):35-37.
42. Oviedo JHenriquez J. Osteoma periférico mandibular: reporte de caso y revisión de literatura. *UCR*. 2012;14:77-83.
43. Estay Larenas J. Diferenciación de distintas estructuras anatómicas usando Unidades de Atenuación con Tomografía Cone Beam. *Revista Dental de Chile*. 2014;105(2):21-24..
44. Montoya Hernandez K. Tomografía cone beam como método de diagnóstico preciso y confiable en odontología [Masterado]. Universidad Veracruzana; 2016.

45. White SC, Pharoah MJ. The evolution and application of dental maxillofacial imaging modalities. *Dent Clin North Am* 2008; 52(4): 689-705
46. Zamora N. Funcionamiento de la TC médica y la TC de Haz Conico en odontología. *Rev Esp Ortod.* 2011;41(7).

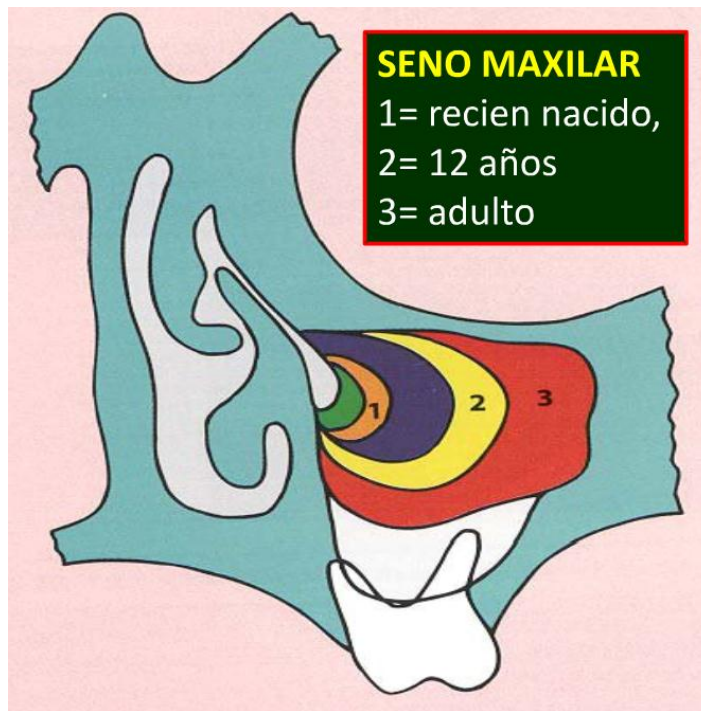ANEXOS



Anexo 1 Primera ilustración de Senos Paranasales por Leonardo da Vinci en 1489 Fuente: C, Chang



Anexo 2 Imágen en corte coronal donde se ilustran los Senos Paranasales Fuente: E, Zuckerkandl



Anexo 3 Crecimiento del Seno Maxilar Fuente: Chang, C

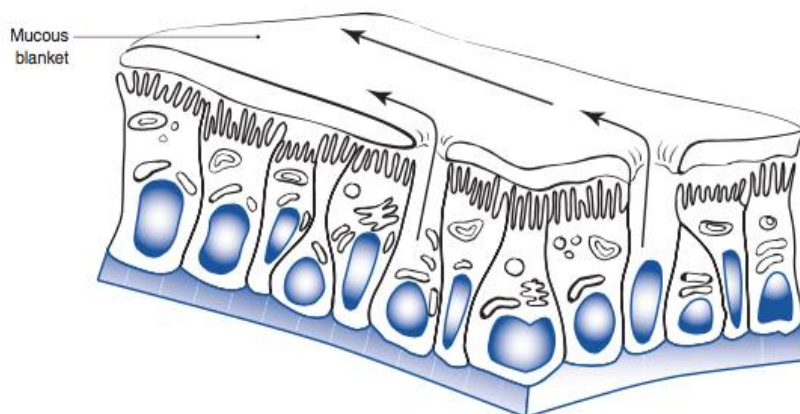
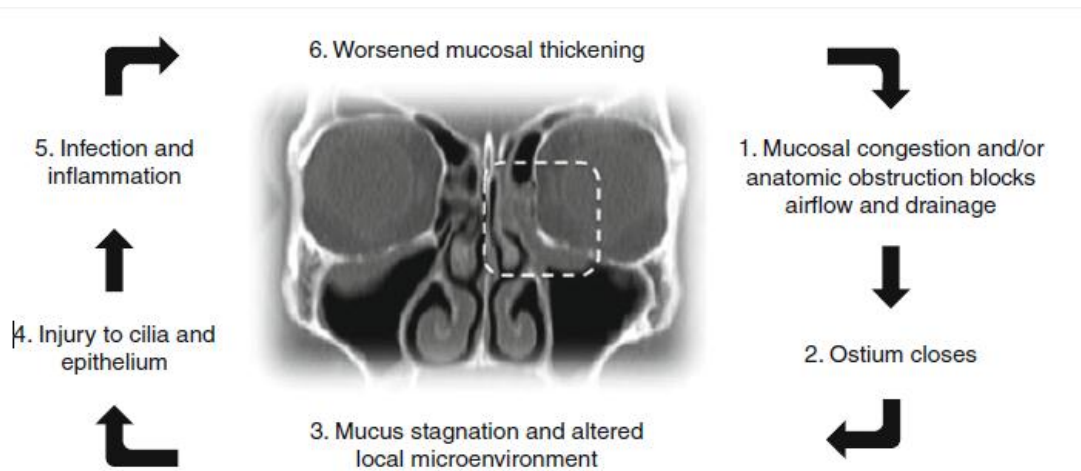
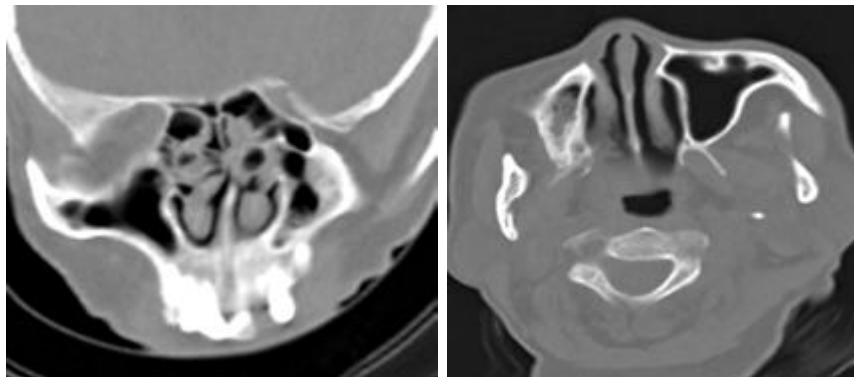


FIGURE 16-3 Histology of the sinonasal mucosa. Note the pseudostratified ciliated cells and the goblet cells. The cilia suspend and propel the mucous blanket. (Courtesy of Tina Bales, MD, resident, Department of Otorhinolaryngology—Head and Neck Surgery, University of Pennsylvania [with adaptations])

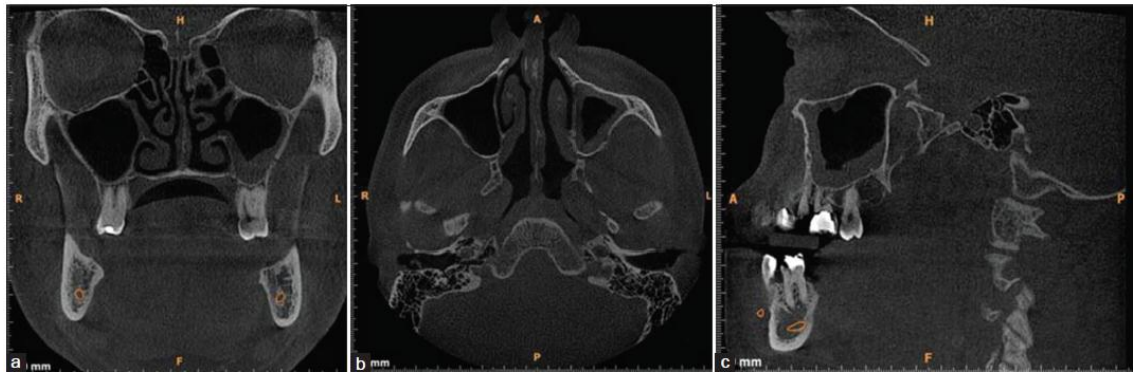
Anexo 4 Histología de la membrana Sinusal Fuente: Chang, C



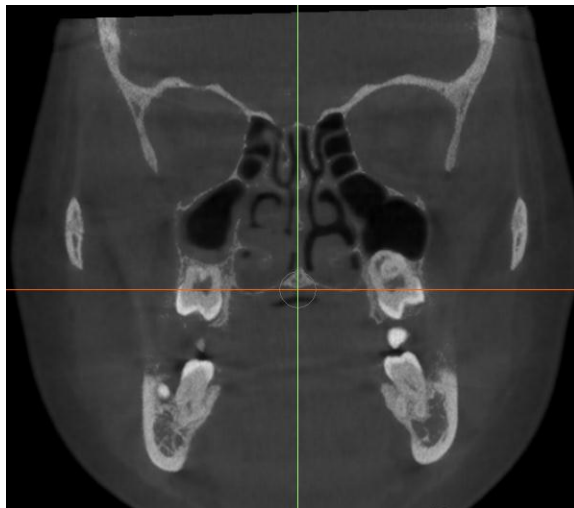Anexo 5 Proceso de retención mucosa e inflamación Fuente: Barona, J



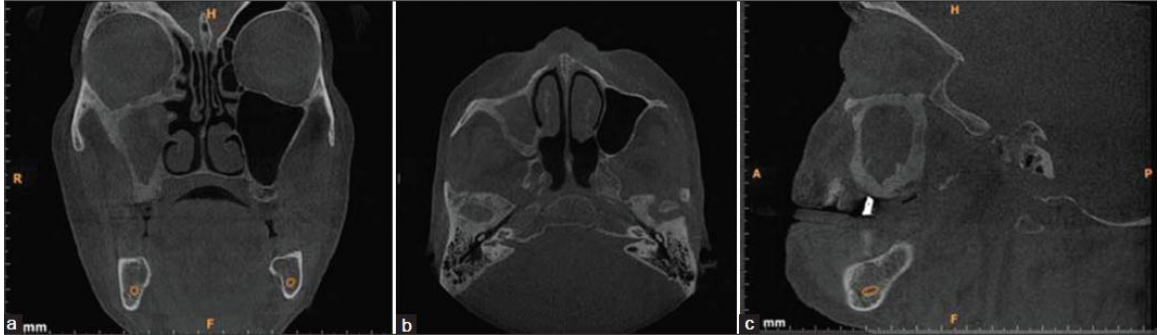
Anexo 6 TC con presencia de hipoplasia del seno maxilar derecho. En tal sentido la HSM fue clasificada como tipo II. (a) Corte coronal. (b) Corte axial Fuente: Dominguez J



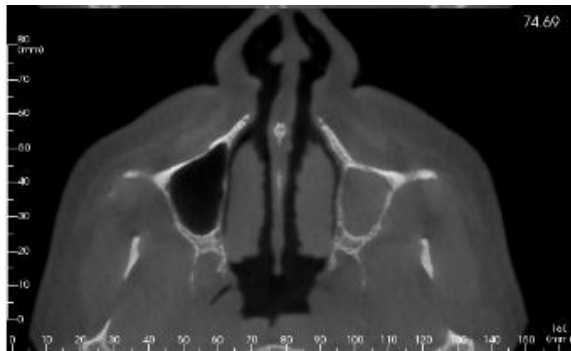
Anexo 7 TCHC con engrosamiento de la membrana sinusal en Seno Maxilar izquierdo. (a) Corte Coronal (b) Corte Axial (c) Corte Sagital Fuente: M. Raghav



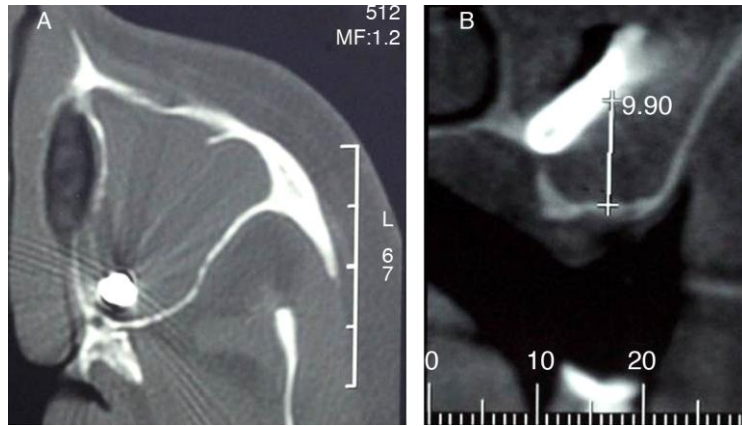
Anexo 8 TCHC con corte coronal que presenta engrosamiento de la membrana sinusal en Seno Maxilar derecho. Fuente: G, Rouillon



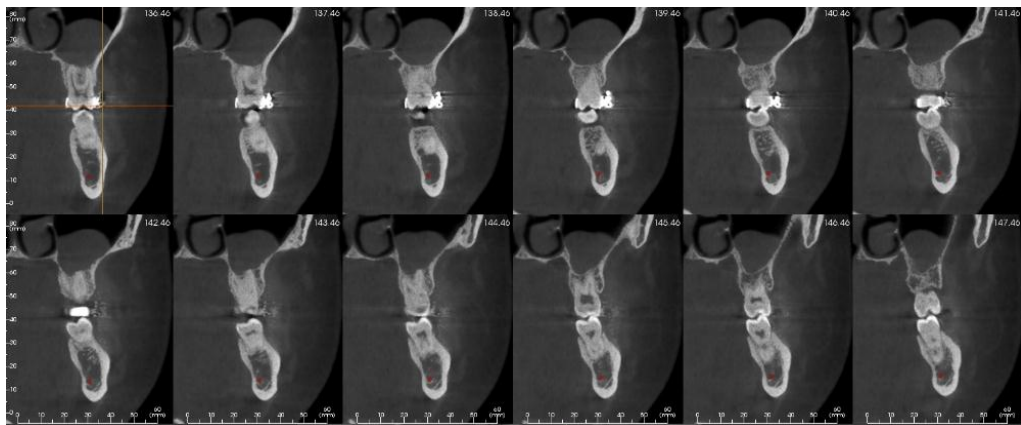
**Anexo 9 TCHC que presenta opacificación en el Seno Maxilar derecho.
(a) Corte Coronal (b) Corte Axial (c) Corte Sagital Fuente: M. Raghav**



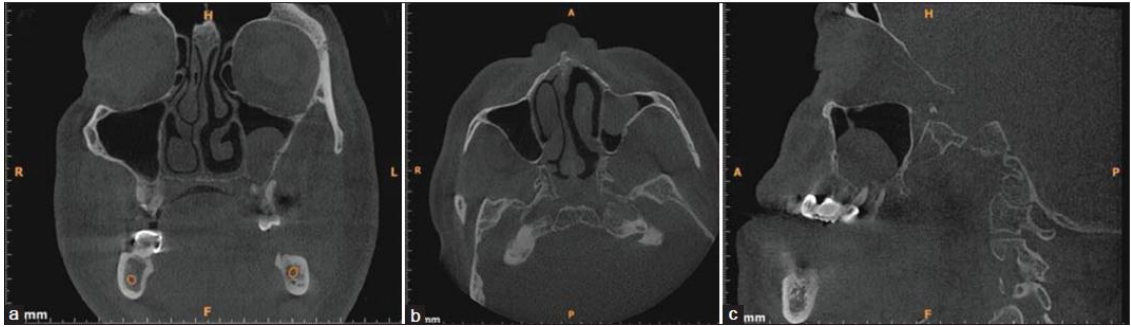
Anexo 10 TCHC en corte coronal que presenta opacificación en el Seno Maxilar derecho. Fuente: G, Rouillon



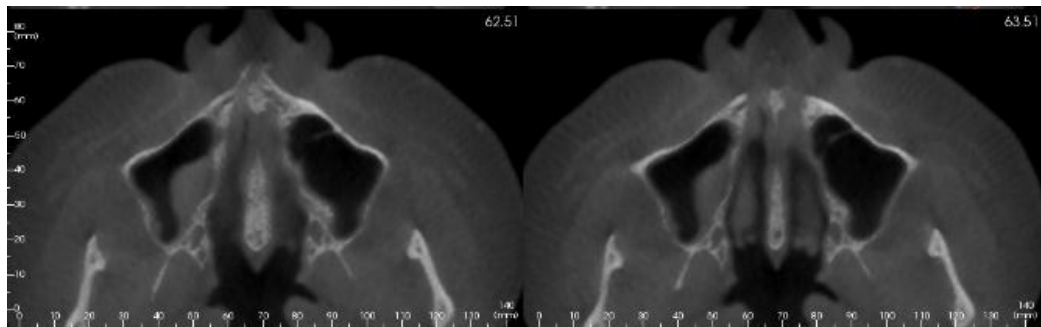
Anexo 11 TCHC que presenta cuerpo extraño (implante) en Seno Maxilar Fuente: Nunes, R



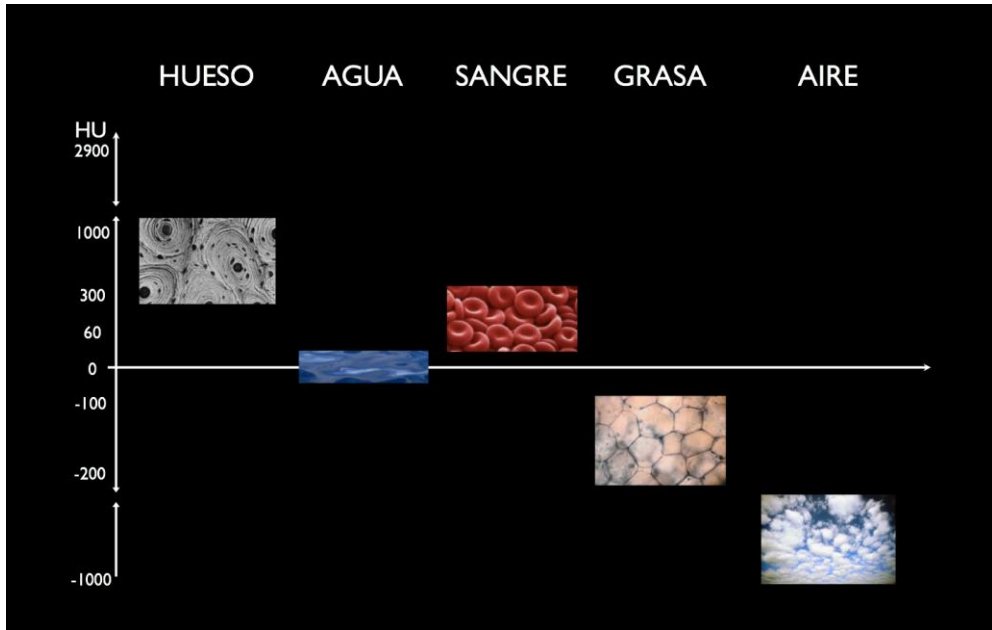
Anexo 12 TCHC que presenta quiste de retención mucoso en Seno Maxilar derecho Fuente: G, Rouillon



Anexo 13 TCHC con un pólipo de retención mucoso en el Seno Maxilar derecho. (a) Corte Coronal (b) Corte Axial (c) Corte Sagital Fuente: M. Raghav

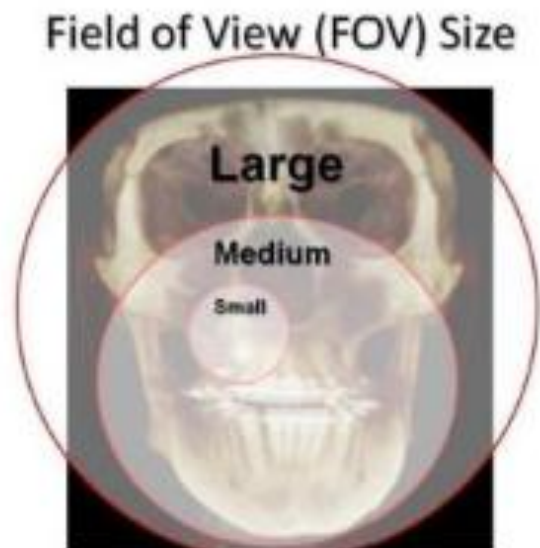


Anexo 14 TCHC de corte axial que presenta pólipo de retención mucoso en Seno Maxilar izquierdo. Fuente: G, Rouillon

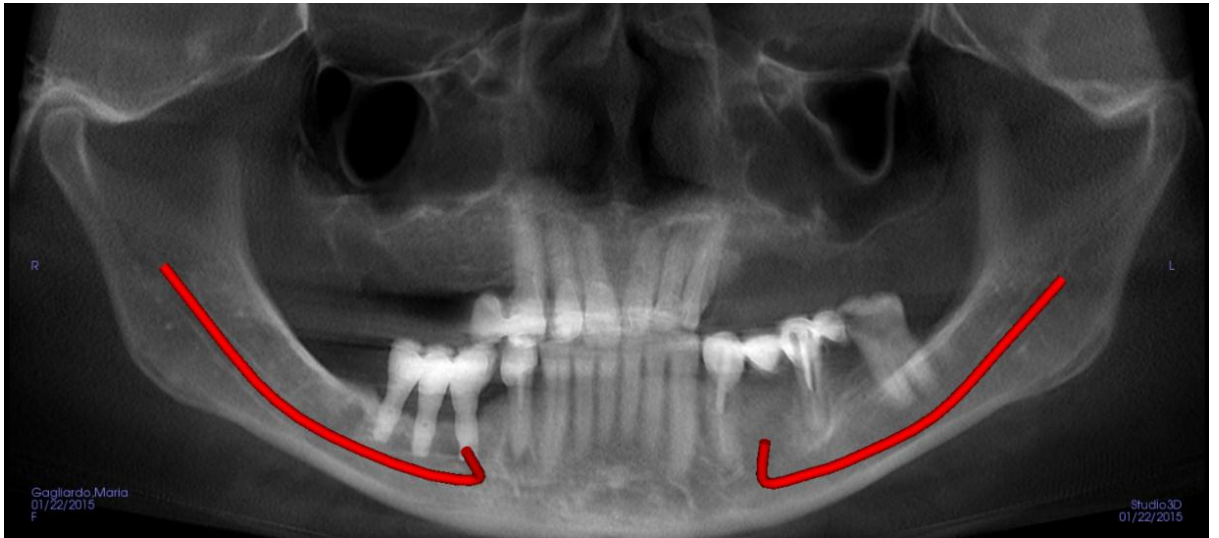


Anexo 15 Unidades Hounsfield representando distintos tejidos

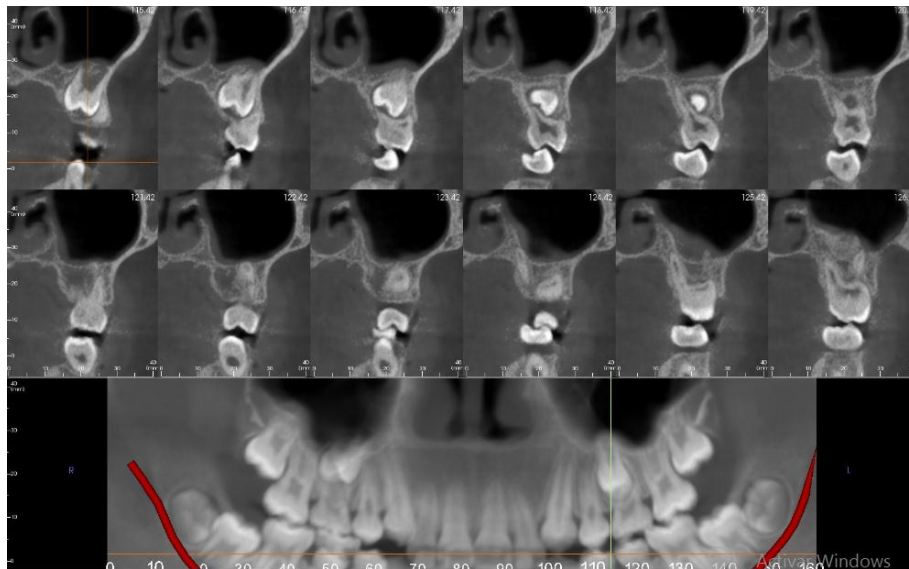
Fuente: White, S



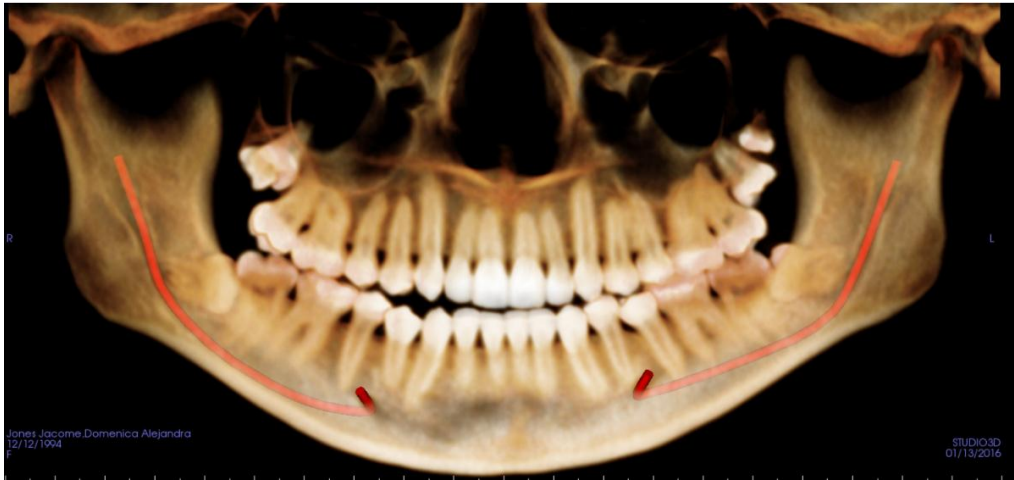Anexo 16 Imagen en base a un adulto. Fuente: Orlando, M



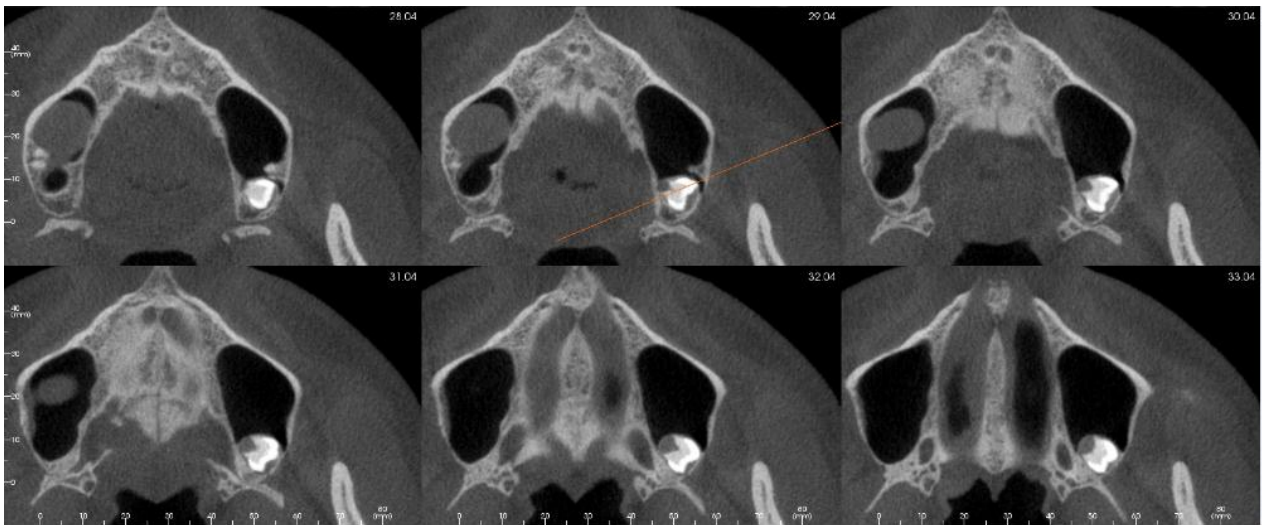
Anexo 17 TCHC imagen panorámica que presenta neumatización sinusal Fuente: G, Rouillon



Anexo 18 TCHC que presenta íntima relación de 2do premolar con Seno Maxilar derecho e izquierdo Fuente: G, Rouillon



Anexo 19 TCHC imagen panorámica que presenta íntima relación de 3er y 4to molar con Seno Maxilar derecho e izquierdo Fuente: G, Rouillon



Anexo 20 TCHC que presenta 3er molar dentro del Seno Maxilar izquierdo y quiste de retención mucosa en Seno Maxilar derecho. Fuente: G, Rouillon

Ing. José Narváez


Centro de Diagnostico Digital Studio 3D

De mis consideraciones:

Yo, Gabriela Rouillon Borrero, estudiante de la Universidad Católica de Santiago de Guayaquil de Proyecto de titulación, a Ud. muy respetuosamente solicito hacer uso de información de tomografías ConeBeam de su centro radiológico y tomográfico con fines netamente estadísticos con el objetivo de elaboración de tesis cuyo tema es "PREVALENCIA DE PATOLOGÍAS SINUSALES EN CENTRO DE RADIODIAGNÓSTICO DE GUAYAQUIL" por lo cual me comprometo a guardar absoluta discreción y reserve del caso por el bienestar de los pacientes y ética profesional.

Por la acogida que brinde a mi petitorio dejo constancia de mis agradecimientos y estima hacia quienes dirigen dicha institución.

Atentamente



Gabriela Rouillon Borrero

CI: 0923790877

Guayaquil, mayo 11, 2016

Sres.

Miembros de la Comisión Académica.

Carrera de Odontología.


Universidad Católica Santiago de Guayaquil.

Presente.

De mis consideraciones.

Yo, José Narvaez Cajas, propietario del Centro de Diagnóstico Dental "STUDIO 3D", luego de haberme reunido con la alumna Gabriela Rouillon y haber conversado su proyecto de tesis, le autorizo a realizar procedimientos correspondiente a su trabajo de titulación en las instalaciones de mi centro de imagen Digital, específicamente a tomar datos sobre Prevalencia de patologías sinusales.

Atentamente.



Ing. José Narvaez

Anexo 21 Carta de aprobación de Studio 3D

1	Mujer	21-30	Ausencia	Ninguna	1er molar
2	Mujer	31-40	Ausencia	Ninguna	2do molar
3	Mujer	31-40	Ausencia	Opacidad del Seno	2do molar
4	Hombre	21-30	Ausencia	Ninguna	2do molar
5	Mujer	41-50	Presencia	Ninguna	1er molar
6	Mujer	41-50	Presencia	Presencia de masas tumorales/quísticas	1er molar
7	Mujer	51-60	Presencia	Ninguna	2do molar
8	Mujer	51-60	Presencia	Opacidad del Seno	Ausencia de piezas
9	Mujer	41-50	Ausencia	Ninguna	2do molar
10	Hombre	31-40	Ausencia	Ninguna	2do molar
11	Mujer	31-40	Presencia	Ninguna	3er molar
12	Mujer	31-40	Presencia	Opacidad del Seno	2do molar
13	Mujer	41-50	Presencia	Ninguna	2do premolar
14	Hombre	31-40	Ausencia	Ninguna	3er molar
15	Hombre	21-30	Ausencia	Ninguna	2do molar
16	Mujer	51-60	Presencia	Ninguna	2do molar
17	Mujer	21-30	Ausencia	Presencia pieza ectópica	3er molar
18	Mujer	21-30	Ausencia	Opacidad del Seno	2do molar
19	Mujer	31-40	Ausencia	Opacidad del Seno	2do molar
20	Mujer	41-50	Presencia	Ninguna	Ausencia de piezas
21	Mujer	41-50	Presencia	Ninguna	2do molar
22	Mujer	21-30	Ausencia	Presencia pieza ectópica	4to molar
23	Mujer	41-50	Presencia	Opacidad del Seno	2do molar
24	Mujer	31-40	Ausencia	Opacidad del Seno	2do molar

		40			
25	Hombre	31-40	Ausencia	Ninguna	3er molar
26	Mujer	31-40	Presencia	Ninguna	3er molar
27	Mujer	21-30	Ausencia	Ninguna	2do molar
28	Mujer	31-40	Presencia	Ninguna	2do molar
29	Mujer	31-40	Ausencia	Ninguna	2do molar
30	Mujer	41-50	Presencia	Opacidad del Seno	3er molar
31	Mujer	21-30	Presencia	Grosor de mucosa aumentado	2do molar
32	Hombre	41-50	Presencia	Grosor de mucosa aumentado	2do premolar
33	Mujer	51-60	Presencia	Ninguna	2do molar
34	Hombre	41-50	Presencia	Ninguna	2do molar
35	Mujer	31-40	Presencia	Grosor de mucosa aumentado	2do molar
36	Mujer	31-40	Presencia	Grosor de mucosa aumentado	Ausencia de piezas
37	Hombre	31-40	Presencia	Grosor de mucosa aumentado	2do molar
38	Mujer	31-40	Ausencia	Presencia de masas tumorales/quísticas	2do molar
39	Mujer	21-30	Ausencia	Presencia pieza ectópica	2do molar
40	Hombre	21-30	Ausencia	Presencia pieza ectópica	3er molar
41	Hombre	31-40	Ausencia	Opacidad del Seno	3er molar
42	Hombre	31-40	Presencia	Grosor de mucosa aumentado	2do molar
43	Mujer	21-30	Ausencia	Presencia pieza ectópica	3er molar
44	Mujer	31-40	Presencia	Ninguna	2do molar
45	Hombre	21-30	Ausencia	Presencia pieza ectópica	4to molar
46	Mujer	31-40	Ausencia	Opacidad del Seno	2do molar
47	Mujer	31-40	Ausencia	Opacidad del Seno	2do molar
48	Hombre	Oct-20	Ausencia	Grosor de mucosa aumentado	3er molar
49	Mujer	41-50	Ausencia	Grosor de mucosa aumentado	2do molar

50	Hombre	21-30	Ausencia	Grosor de mucosa aumentado	3er molar
51	Mujer	Oct-20	Ausencia	Ninguna	2do molar
52	Mujer	21-30	Ausencia	Grosor de mucosa aumentado	2do molar
53	Mujer	41-50	Presencia	Ninguna	1er molar
54	Mujer	21-30	Ausencia	Grosor de mucosa aumentado	3er molar
55	Mujer	31-40	Ausencia	Presencia pieza ectópica	3er molar
56	Mujer	21-30	Ausencia	Presencia de masas tumorales/quísticas	2do molar
57	Mujer	21-30	Ausencia	Grosor de mucosa aumentado	3er molar
58	Mujer	Oct-20	Ausencia	Ninguna	3er molar
59	Mujer	41-50	Ausencia	Ninguna	1er molar
60	Hombre	31-40	Presencia	Grosor de mucosa aumentado	1er molar
61	Hombre	31-40	Presencia	Ninguna	2do molar
62	Hombre	31-40	Ausencia	Ninguna	2do molar
63	Hombre	21-30	Ausencia	Ninguna	3er molar
64	Hombre	21-30	Ausencia	Ninguna	3er molar
65	Hombre	21-30	Ausencia	Presencia pieza ectópica	3er molar
66	Hombre	31-40	Ausencia	Presencia pieza ectópica	3er molar
67	Hombre	31-40	Presencia	Ninguna	2do molar
68	Mujer	21-30	Ausencia	Presencia pieza ectópica	3er molar
69	Hombre	41-50	Ausencia	Presencia de masas tumorales/quísticas	2do molar
70	Hombre	31-40	Ausencia	Opacidad del Seno	3er molar
71	Hombre	31-40	Ausencia	Opacidad del Seno	3er molar
72	Hombre	31-40	Ausencia	Presencia de masas tumorales/quísticas	3er molar
73	Mujer	Oct-20	Ausencia	Grosor de mucosa aumentado	3er molar
74	Mujer	51-60	Presencia	Ninguna	Ausencia de piezas
75	Hombre	21-	Ausencia	Ninguna	3er molar

	e	30			
76	Hombre	41-50	Presencia	Grosor de mucosa aumentado	2do molar
77	Mujer	41-50	Presencia	Presencia de masas tumorales/quísticas	2do molar
78	Mujer	21-30	Ausencia	Grosor de mucosa aumentado	3er molar
79	Mujer	Oct-20	Ausencia	Opacidad del Seno	1er molar
80	Hombre	51-60	Ausencia	Ninguna	2do molar
81	Mujer	31-40	Ausencia	Ninguna	2do premolar
82	Mujer	51-60	Presencia	Grosor de mucosa aumentado	2do molar
83	Mujer	21-30	Ausencia	Ninguna	3er molar
84	Mujer	51-60	Presencia	Ninguna	1er molar
85	Hombre	51-60	Presencia	Grosor de mucosa aumentado	3er molar
86	Hombre	21-30	Presencia	Grosor de mucosa aumentado	3er molar
87	Hombre	41-50	Ausencia	Grosor de mucosa aumentado	1er molar
88	Hombre	41-50	Ausencia	Presencia de masas tumorales/quísticas	3er molar
89	Hombre	41-50	Presencia	Grosor de mucosa aumentado	3er molar
90	Mujer	51-60	Presencia	Ninguna	Ausencia de piezas
91	Mujer	41-50	Ausencia	Ninguna	3er molar
92	Mujer	41-50	Ausencia	Presencia de masas tumorales/quísticas	2do molar
93	Mujer	21-30	Ausencia	Ninguna	3er molar
94	Mujer	41-50	Ausencia	Ninguna	2do premolar
95	Mujer	51-60	Presencia	Grosor de mucosa aumentado	2do molar
96	Mujer	21-30	Ausencia	Presencia de masas tumorales/quísticas	3er molar
97	Hombre	21-30	Ausencia	Ninguna	3er molar
98	Mujer	41-50	Ausencia	Presencia de masas tumorales/quísticas	2do molar
99	Mujer	21-30	Ausencia	Presencia pieza ectópica	3er molar
100	Mujer	51-60	Ausencia	Presencia de masas tumorales/quísticas	2do molar

101	Mujer	21-30	Ausencia	Grosor de mucosa aumentado	3er molar
102	Hombre	21-30	Ausencia	Presencia pieza ectópica	2do molar
103	Mujer	21-30	Presencia	Opacidad del Seno	3er molar
104	Mujer	31-40	Ausencia	Grosor de mucosa aumentado	3er molar
105	Hombre	21-30	Ausencia	Grosor de mucosa aumentado	3er molar
106	Mujer	21-30	Ausencia	Ninguna	2do molar
107	Mujer	41-50	Ausencia	Grosor de mucosa aumentado	2do molar
108	Mujer	21-30	Ausencia	Grosor de mucosa aumentado	2do molar
109	Hombre	31-40	Ausencia	Ninguna	2do molar
110	Hombre	41-50	Ausencia	Ninguna	2do molar

Anexo 22 Tabla madre de datos y variables de las TCHC



Tomografía N°

Género Femenino Masculino

Rango de edad 10-20 21-30 31-40 41-50 51-60

S.M Derecho

S.M. Izquierdo

Patologías presentes	Grosor aumentado de la mucosa <input type="checkbox"/>	Grosor aumentado de la mucosa <input type="checkbox"/>
	Opacidad del seno <input type="checkbox"/>	Opacidad del seno <input type="checkbox"/>
	Presencia de masas tumorales/quísticas <input type="checkbox"/>	Presencia de masas tumorales/quísticas <input type="checkbox"/>
	Presencia objeto extraño <input type="checkbox"/>	Presencia objeto extraño <input type="checkbox"/>
	Presencia de pieza ectópica <input type="checkbox"/>	Presencia de pieza ectópica <input type="checkbox"/>
Piezas relacionadas	2do premolar <input type="checkbox"/>	2do premolar <input type="checkbox"/>
	1er molar <input type="checkbox"/>	1er molar <input type="checkbox"/>
	2do molar <input type="checkbox"/>	2do molar <input type="checkbox"/>
	3er molar <input type="checkbox"/>	3er molar <input type="checkbox"/>
	4to molar <input type="checkbox"/>	4to molar <input type="checkbox"/>
Neumatización	Presente <input type="checkbox"/>	Presente <input type="checkbox"/>
	Ausente <input type="checkbox"/>	Ausente <input type="checkbox"/>



**Presidencia
de la República
del Ecuador**



**Plan Nacional
de Ciencia, Tecnología,
Innovación y Saberes**



DECLARACIÓN Y AUTORIZACIÓN

Yo, **Rouillon Borrero María Gabriela** con C.C: # **0923790877** autor/a del trabajo de titulación: **Prevalencia de patologías en Sinusales diagnosticadas mediante tomografía de Haz Cónico en Centro de Radiodiagnóstico** previo a la obtención del título de **Odontóloga** en la Universidad Católica de Santiago de Guayaquil.

1.- Declaro tener pleno conocimiento de la obligación que tienen las instituciones de educación superior, de conformidad con el Artículo 144 de la Ley Orgánica de Educación Superior, de entregar a la SENESCYT en formato digital una copia del referido trabajo de titulación para que sea integrado al Sistema Nacional de Información de la Educación Superior del Ecuador para su difusión pública respetando los derechos de autor.

2.- Autorizo a la SENESCYT a tener una copia del referido trabajo de titulación, con el propósito de generar un repositorio que democratice la información, respetando las políticas de propiedad intelectual vigentes.

Guayaquil, **14 de Septiembre de 2016**

f. _____

Nombre: **Rouillon Borrero María Gabriela**

C.C: **0923790877**

REPOSITORIO NACIONAL EN CIENCIA Y TECNOLOGÍA

FICHA DE REGISTRO DE TESIS/TRABAJO DE GRADUACIÓN

TÍTULO Y SUBTÍTULO:	Prevalencia de patologías sinusales diagnosticadas mediante Tomografía de Haz Cónico en Centro de Radiodiagnóstico.”		
AUTOR(ES) (apellidos/nombres):	María Gabriela Rouillon Borrero		
REVISOR(ES)/TUTOR(ES) (apellidos/nombres):	Jorge Eduardo Barona Terán		
INSTITUCIÓN:	Universidad Católica de Santiago de Guayaquil		
UNIDAD/FACULTAD:	Ciencias Médicas		
MAESTRÍA/ESPECIALIDAD:	Odontología		
GRADO OBTENIDO:	Odontología		
FECHA DE PUBLICACIÓN:	14 de Septiembre de 2016	No. DE PÁGINAS:	97
ÁREAS TEMÁTICAS:	Cirugía, Periodoncia, Imagenología		
PALABRAS CLAVES/ KEYWORDS:	Senos Maxilares, Patologías sinusales, Tomografía Computarizada de Haz Cónico (TCHC), Neumatización sinusal, Sinusitis, Mucosa		
RESUMEN/ABSTRACT (150-250 palabras):	<p>Introducción: Los Senos Maxilares son cavidades aéreas localizadas en el maxilar superior que cumplen con una función de drenaje, ventilación, variación de presión, entre otras. Al ocurrir alteraciones con su fisiología, anatomía, estructuras adyacentes, infecciones u otras causas pueden presentarse patologías sinusales; se han clasificado en: lesiones de desarrollo, inflamatorias, odontogénicas, benignas y malignas. En la actualidad, la Tomografía de Haz Cónico (TCHC), debido a sus múltiples ventajas como su alta calidad de imagen, nitidez, y su baja exposición a la radiación y disminuido costo, llegará a ser el exámen imagenológico de preferencia en Odontología. Objetivo: El propósito de esta investigación es determinar la prevalencia de Patologías Sinusales diagnosticadas mediante TCHC en un Centro de Radiodiagnóstico en Guayaquil. Materiales y métodos: Es un estudio de tipo descriptivo, transversal y prospectivo en base a datos obtenidos de Tomografías de Haz Cónico tomadas durante el año 2015, utilizando un Software InVivo Dental Viewer. La muestra de 110 Tomografías fue proporcionada por el Centro de Diagnóstico Dental Digital Studio 3D. Se analizó la edad y género del paciente en relación a las patologías Sinusales, la relación de piezas dentarias con el Seno Maxilar, su neumatización y la presencia de diversas patologías. Resultados: De 110 tomografías analizadas, en 65 se encontraron patologías Sinusales, siendo el engrosamiento de la membrana Sinusal la más común (24,5%). Tuvieron prevalencia en sujetos con rango de edad de 21-30 años (36,9%), en el género femenino (64,6%). Del total de la muestra se encontró que el 65,5% presentaron neumatización Sinusal, y se determinó que la pieza con mayor relación al piso del Seno Maxilar es el 2do molar superior (45,4%). Conclusión: La TCHC puede ser usada para evaluar las estructuras anatómicas y detectar patologías relacionadas. Éste estudio evidenció que la patologías Sinusales más prevalentes son las inflamatorias, validando la hipótesis propuesta.</p>		
ADJUNTO PDF:	<input checked="" type="checkbox"/> SI	<input type="checkbox"/> NO	
CONTACTO CON AUTOR/ES:	Teléfono: +593-4-2832852	E-mail: gaby_rouillon@hotmail.com	
CONTACTO CON LA INSTITUCIÓN:	Nombre: Landivar Ontaneda Gabriela Nicole		
	Teléfono: +593-99718402		



**Presidencia
de la República
del Ecuador**



**Plan Nacional
de Ciencia, Tecnología,
Innovación y Saberes**



SENESCYT
Secretaría Nacional de Educación Superior,
Ciencia, Tecnología e Innovación

	E-mail: maestria1_poligob@yahoo.com
--	--

SECCIÓN PARA USO DE BIBLIOTECA	
Nº. DE REGISTRO (en base a datos):	
Nº. DE CLASIFICACIÓN:	
DIRECCIÓN URL (tesis en la web):	